Digitized by the Internet Archive
in 2026

https://archive.org/details/IA40153712_0141

LANE MEDICAL LIBRARY OF
STANFORD UNIVERSITY
300 PASTEUR ROAD
PALO ALTO, CALIFORNIA

ÜBER DIE ENTWICKLUNG DER KLITORIS BEIM KANINCHEN

INAUGURAL-DISSERTATION

ZUR

ERLANGUNG DER DOKTORWÜRDE

DER

NATURWISSENSCHAFTLICHEN FAKULTÄT

DER

VEREINIGTEN FRIEDRICHS-UNIVERSITÄT HALLE-WITTENBERG

VORGELEGT VON

WERNER BADEN

AUS NEUENKIRCHEN I. L.

HALLE A. S. 1926

VERLAGSBUCHHANDLUNG JULIUS SPRINGER IN BERLIN. 1927

Referent:
Prof. Dr. Ulrich Gerhardt
Direktor des Anatom.-Physiol. Instituts der Haustiere

Korreferent:
Prof. Dr. Valentin Haecker
Direktor des Zoologischen Instituts der Universität Halle

(Sonderdruck aus Zeitschrift für Anatomie, Abt. I, Bd. 84, Heft 3/4)

MEINEN LIEBEN ELTERN

Inhalt.

I. Einleitung, Historisches (S. 335).
II. Eigene Untersuchungen (S. 336).
A. Die äußeren Genitalien des erwachsenen Weibchens (S. 336).
B. Eigene Beobachtungen über die Entwicklung der Klitoris des Kaninchens (S. 339).
Stadium I, 12 Tage alte Embryonen (S. 340).
Stadium II, 13tägige Embryonen (S. 341).
Stadium III, 14. Tag (S. 342).
Stadium IV, 15tägige Individuen (S. 344).
Stadium V, 16. Tag (S. 346).
Stadium VI, 17tägige Embryonen (S. 349).
Stadium VII, 18 Tage alt (S. 351).
Stadium VIII, 19 Tage post coitum (S. 353).
Stadium IX, 20tägige Embryonen (S. 355).
Stadium X, 21 Tage alt (S. 358).
Stadium XI, 22tägige Embryonen (S. 358).
Stadium XII, 23 Tage post coitum (S. 360).
Stadium XIII, 24. Tag (S. 363).
Stadium XIV, 25tägige Embryonen (S. 365).
Stadium XV, 26. Tag (S. 367).
Stadium XVI, 27. Tag (S. 367).
Stadium XVII, 28tägige Embryonen (S. 368).
Stadium XVIII, 2 und 5tägige Junge (S. 369).
C. Zusammenfassung der Ergebnisse (S. 372).
1. Die Ekto-Entodermverbindung (S. 372).
2. Schwanzdarm, Kloake und Kloakenmembran (S. 372).
3. Kloakenhöcker, Kloakenplatte, fortschreitende Teilung der Kloake in Sinus urogenitalis und Rectum (S. 374).
4. Genitoperinealhöcker, Gliederung der Kloakenplatte (S. 375).
5. Genitalhöcker, Urogenitalplatte und Sinus urogenitalis (S. 376).
6. Lamina perineophallica, Regio perineophallica oder Perineum (S. 379).
7. Schafthaut, Praeputium und dem Frenulum homologe Bildung (S. 381).
8. Vagina, Vestibulum und Urethra (S. 384).
9. Die Schwellkörper (S. 385).
10. Muskulatur, Drüsen und Nerven (S. 388).
11. Die Genitalwülste (S. 389).
III. Besonderheiten der Entwicklung der äußeren Genitalien bei weiblichen Kaninchen im Gegensatz zu anderen Säugern (S. 390).
1. Die Entwicklung des Kloakenhöckers und Teilung der Kloake (S. 390).
2. Differenzierung der Kloakenplatte (S. 391).
3. Sinusöffnung und Veränderungen der Urogenitalplatte (S. 392).
4. Schicksal der Urogenitalplatte (S. 397).
5. Schafthaut und Praeputium (S. 400).

6. Vestibulum urethrae und Vagina (S. 403).
7. Die Schamspalte mit den Labia minora (S. 405).
8. Die Bildung des Dammes (S. 407).
9. Die Genitalwülste (S. 408).
V. Ergebnisse der Arbeit (S. 411).
Literaturverzeichnis (S. 412).
Abkürzungen (S. 412).

I. Einleitung.

In letzter Zeit ist die Entwicklung der äußeren Genitalien bei den verschiedensten Säugern eingehend untersucht und dargestellt worden. Durch die große Anzahl dieser Arbeiten ist die althergebrachte Lehre von der Entwicklung dieser Organe teils ergänzt, in vielen wesentlichen Punkten aber auch widerlegt und als falsch erkannt worden. Zugleich sind über entscheidende Fragen bei diesen Vorgängen von den einzelnen Autoren entgegengesetzte Meinungen vertreten und durchaus verschiedene Lehren aufgestellt worden, während über manche andere wichtige Vorgänge immer noch ein gewisses Dunkel herrscht. Diese Tatsache läßt *Gerhardt* seine Abhandlung „Über den gegenwärtigen Stand der Kenntnisse von Kopulationsorganen der Wirbeltiere, insbesondere der Amnioten", mit folgender Erkenntnis schließen: „So kann die Lehre von den Begattungsorganen der Wirbeltiere und speziell der Amnioten noch lange nicht als abgeschlossen betrachtet werden; tieferes Eindringen in die morphologische Struktur, genauere Kenntnis der Entwicklungsgeschichte, studiert an möglichst vielen Individuen möglichst vieler Arten, zugleich mit nach Möglichkeit genauer biologischer Beobachtung, werden uns aber hoffentlich auch hier in Zukunft ein gutes Stück weiter bringen [[19]) S. 385]. Diese Überzeugung hat nach fast weiteren 30 Jahren meinen verehrten Lehrer noch jetzt veranlaßt, mir das Thema zu der vorliegenden Arbeit zu geben.

Mir soll es eine erhebende Freude sein, wenn es mir mit den nachstehenden Ausführungen gelungen ist, einen Bruchteil zur Klärung der umstrittenen Fragen beizutragen. Ich darf meine Arbeit jedoch nicht beginnen, bevor ich einem drängenden Bedürfnis nachgebe und an dieser Stelle meinem hochverehrten Lehrer, Herrn Prof. *Gerhardt*, für alle seine Anregungen und für seine stets in freundlichster Weise erteilte Unterstützung tiefgefühlten Dank ausspreche.

Weiter bin ich Herrn *Dr. Wulfsberg*, als Assistent an unserem Institut, für seine liebenswürdige Hilfsbereitschaft zu stetem Dank verpflichtet, und ich danke zuletzt auch Fräulein *Schönberg* in ihrer Eigenschaft als Universitätszeichnerin bestens für die Mühe, die sie sich mit den so wohlgelungenen Zeichnungen gemacht hat.

Bei dem Studium der Anlage und Entwicklung von Ekto-Entodermverbindung, Kloakenmembran und Kloakenhöcker sind neben einigen älteren Autoren vor allem die Arbeiten aus der *Fleischmann*schen Schule, besonders die Abhandlung von *Dimpfl*, dann die jüngsten Ausführungen von *Henneberg*, *Weisse* und *Krasa* eingehend herangezogen, und es ist weiter möglichst alle Literatur über die Entwicklung dieser Stadien speziell beim Kaninchen berücksichtigt, wie die Angaben von *Kölliker*, *Andersson*, *Strahl* und eine ältere Arbeit von *Egli* aus der Universität Basel.

Bei der Anatomie der Genitalien des erwachsenen Kaninchens wurden vo allem die Beschreibungen des Kaninchens von *Krause* und *Gerhardt* benutz neben den Angaben über die Geschlechtsorgane im allgemeinen von *Schmalt*

Unsere eigenen Untersuchungsergebnisse veranlaßten uns schließlich noc zu Vergleichen mit den neuesten Forschungen der übrigen Schüler von *Fleisc mann* außer denen der oben angeführten Autoren.

II. Eigene Untersuchungen.

A. Die äußeren Genitalien des erwachsenen Weibchens.

Bei dem ausgewachsenen weiblichen Kaninchen ist die Vulva nur durc einen sehr kurzen Damm von der Afteröffnung getrennt. Sie wird von den beide wulstigen Schamlippen gebildet, de Labia vulvae, die in den beiden Scham winkeln, Commissurae vulvae, zusam menstoßen und zwischen sich die Rim pudendi oder Schamspalte einschließe Der ventrale Schamwinkel ist abgeru det, der dorsale spitz. Im gewöhnliche Zustand mißt die Schamspalte b mittleren Tieren ungefähr 1 cm in di Länge und steht fast rechtwinklig der Afteröffnung. Zu Zeiten der Brun sind die Schamlippen sehr blutreich u stark geschwollen, die Rima puden mißt dann bis 1,5 cm. Auf der Abb ist die Vulva etwas nach vorn und die Länge gezogen, um die Labien u die Schamspalte deutlicher hervortret zu lassen; infolgedessen scheint die Vul mit der Afteröffnung einen stumpf Winkel zu bilden. Die Schamlipp weisen nur vereinzelte Haare auf, die mit ihrem Umschlag in die Schleimha des Scheidenvorhofes gänzlich schwinden.

Abb. 1. Aufsicht auf die äußeren Genitalien des erwachsenen weiblichen Kaninchens.

Beide, After und Schamlippen, erheben sich auf dem Beckenabfall etwa 1,5 c In ihrem ganzen Verlauf sind sie nur in geringer Breite miteinander verwachs so daß vornehmlich im proximalen Teil beiderseits zwischen Vestibulum u Rectum eine tiefe Nische auffällt. Am distalen Ende wird die Berührungsflä durch je eine laterale Hautfalte zwischen After und Vulva ergänzt. Doch die Verbindung auch ohnedies überall derart fest, daß beide Organe nur kün lich voneinander getrennt werden können.

Nach dem Nabel zu wird die Vulva von einem mächtig entwickelten, st behaarten Wulst umgrenzt, der das Vestibulum lateral und kranial sichelför umschließt. Wir sehen in dieser Bildung das Homologon zu den männlic Skrotalwülsten.

Das Kaninchen hat einen Uterus bipartitus und nur die daran anschließe Vagina ist wie bei allen monodelphen Säugern unpaar. Sie bildet einen e

dm langen Kanal und mißt im Durchmesser ungefähr $1^1/_2$ cm. Innen ist sie it mehrschichtigem Plattenepithel ausgekleidet und enthält in ihrem oralen eil reichlich Muskelfasern. Dieser orale Teil ist noch vom Ligamentum latum deckt, das sich von da aus ventralwärts auf die Harnblase umschlägt. Auch r aborale Teil der Vagina ist durch Bindegewebe so eng mit dem Rectum rbunden, daß beide schon in diesem Gebiet nur durch einen Schnitt voneinder zu trennen sind.

Die Vagina geht allmählich ohne scharfe Grenze in den Sinus urogenitalis der das Vestibulum über; beide sind nur durch die Mündung der Harnröhre oneinander zu scheiden. An dem Sinus urogenitalis hat man zu unterscheiden: as Orificium urethrae und die Harnröhre selbst, die Schleimhaut, die Drüsen, e Muskeln und endlich die Wollustorgane.

1. Die 1,5 cm lange und 4 mm weite Harnröhre mündet mit einer spaltormigen Öffnung etwa 4 cm vor dem Eingang zum Vestibulum median in die entrale Wand des Vorhofes. Ihre Mündungsstelle kennzeichnet den Übergang r Vagina in den Scheidenvorhof. Die Wand der Harnröhre ist wie die des estibulums mit Schleimhaut ausgekleidet und trägt in ihrer Wand Längsnd Ringmuskulatur.

2. Die Vorhofsschleimhaut zeigt beim Kaninchen sehr ausgeprägte Längslten und ist von dem kavernösen Schwellgewebe umkleidet, das dem Corpus avernosum urethrae des Männchens entspricht.

3. Mächtig entwickelt sind die Vorhofsdrüsen, und beim Weibchen sind die artholinischen Drüsen sogar noch mehr ausgebildet als die homologen Cowperhen Drüsen des männlichen Tieres. Sie liegen dorsolateral des Vestibulums. leichfalls unterscheidet man die beiderseits der Vulva liegenden, meist in Längsihen hintereinander angeordneten Inguinaldrüsen, die Glandulae vestibulares inores. Die Bartholinischen Drüsen, Glandulae vestibulares majores, sind außen s längsovale, bohnengroße Hervorragungen zu sehen und zu fühlen.

4. Die Muskulatur der äußeren Genitalien hängt mit der des Dammes eng isammen. So ist der M. constrictor cunni des Weibchens noch viel deutlicher ne Fortsetzung des Sphincter ani als das Homologon beim Männchen, der . bulbocavernosus. Er liegt zum Teil in den Schamlippen. Weiter besitzt as weibliche Tier den M. ischiocavernosus, der an dem absteigenden Schambein nd dem aufsteigenden Sitzbein angeheftet ist und von da an die Seitenflächen r Klitoris zieht.

Diese Angaben können zum großen Teil in den Arbeiten von *Gerhardt*[20]) nd *Krause*[30]) nachgelesen werden. Weniger eingehende Beobachtungen sind sher über die *Klitoris* angestellt:

5. Die Klitoris entspricht in ihrer Entwicklung dem Penis völlig, in ihrem odgültigen Bau und ihrer Physiologie nur teilweise. Anatomisch fehlt ihr e Verbindung mit der Harnröhre und physiologisch bedeutet sie nur ein pasves Wollustorgan, während die Reizübertragung auf das männliche Glied n dem kavernösen Schwellkörper des Vestibulums ausgeübt wird. Beim männhen Individuum fallen dem Penis beide Aufgaben zu. Die Klitoris der meisten uger trägt ihrer verminderten physiologischen Funktion durch eine weit ringere Ausdehnung Rechnung. Die Klitoris eines Kaninchens ist hingegen

fast genau so lang wie der Penis, sie ist in ihrem ganzen Verlauf nur dünn
Ihre Bestandteile sind Corpus clitoridis mit den beiden Crura, Spitzenkap
und Praeputium.

Wir sehen die Längenausdehnung des Corpus clitoridis in der weiten H
vorragung des Vestibulums auf der Beckenwand begründet. Man kann
Klitoris in ihrem ganzen Verlauf äußerlich als festen Strang fühlen. Sie zie
in einer leichten S-förmigen Krümmung vom caudalen Beckenrand zu d
ventralen Schamwinkel in der ventralen Medianlinie und nimmt ihren Urspru
beiderseits am Sitzbeinhöcker mit zwei Schenkeln, den Crura clitoridis, die si
zu dem eigentlichen Corpus clitoridis vereinigen. Caudal verjüngt sich
Schwellkörper und biegt schließlich mit einer sehr dünnen Spitze in nahe
rechtem Winkel gegen das Lumen des Vestibulums um. Eine Hervorragu
dieser Spitze in das Vestibulum konnten wir nicht feststellen. Das Corp
clitoridis ist doppelt so lang wie jeder einzelne Schenkel. Im Querschnitt
nur die äußerste Spitze drehrund; im weiteren Verlauf wird derselbe quero
und zeigt überall eine dorsale Rinne, die wie bei den übrigen Säugern nach A
gabe von *Schmaltz*[31]) (S. 480) auch hier der Harnröhrenrinne des Penis e
spricht. Sie ist rings von einer starken Tunica albuginea umgeben, die an d
Schenkeln die doppelte Stärke zeigt als im distalen Teil.

Nach der Vereinigung der Schenkel ist in der Medianebene des Kor
noch weit apikal ein bindegewebiges Septum zu verfolgen, das nach der Spi
zu in immer kleinere, dorsoventral verlaufende Bindegewebsbündel aufgel
wird, aber das auf die Art doch bis nahe an das distale Ende den doppelt
Ursprung der Klitoris erkennen läßt. Lateral dieses Septums verlaufen kran
caudal andere Bindegewebsstränge, die ihrerseits wieder dünne Bindegewe
fasern nach der Tunica entsenden und so ein ganzes Bindegewebsgerüst enstel
lassen. Vornehmlich der axiale Teil weist viele Blutgefäße auf, die in den Sch
keln am zahlreichsten sind. Der periphere Teil des Corpus clitoridis best
wie bei der Hündin überwiegend aus Fettgewebe, dem gegenüber in der dr
runden Spitze alle übrigen Bildungen sogar fast gänzlich zurücktreten. We
Fettzellen sind in den Schenkeln, die zum größten Teil aus Blutgefäßen und B
degewebssträngen bestehen.

Die Klitorisspitze liegt dicht unter der Schleimhautoberfläche. An die
Stelle senkt sich die Vorhofsschleimhaut in einer Ringfalte der Spitze entge
und bildet so das Praeputium. Dorsal liegt der Fundus praeputii sehr fla
und parietales und viscerales Blatt der Praeputiallamelle sind an dieser St
deutlich voneinander getrennt, wodurch eine halbmondförmige, wenig ti
Fossa clitoridis entsteht. Ventral wächst die Praeputialfalte dicht an der K
toris entlang und ladet lateral weit über das Corpus clitoridis hinaus, währ
es in der Medianlinie der Klitorisspitze eng anliegt. Das parietale Blatt ist üb
all fest mit dem visceralen Blatt verklebt, und beide sind vielfach gewun
und tief gefaltet, so daß man auf Querschnitten dicht unter der Schleimh
leicht den Eindruck von einer doppelten, konzentrischen Praeputiumbildung h

Wir stellen weiter eine Spitzenkappe fest; denn das viscerale Blatt liegt
Klitorisspitze nur medioventral an, während es sich im übrigen Teil des Fun
auf einen ausgesprochen kavernösen Körper umschlägt, der den Raum zwisch

orpus clitoridis und Praeputialfalte lateral ausfüllt. Dieser Schwellkörper steht it dem Corpus cavernosum vestibuli in Verbindung.

Eigene Beobachtungen über die Entwicklung der Klitoris des Kaninchens.

Die Klitoris geht zurück auf die ganz einfache Anlage des Kloakenhöckers. ie Angaben der eingangs genannten Autoren über die Anlage des Kloakenckers nach der Bildung der Ekto-Entodermverbindung, der Kloakenmembran nd der Kloakenplatte stimmen in allem wesentlichen überein, obgleich Unterchungen an den verschiedensten Säugern angestellt sind. So steht also heute est, daß die Entwicklung dieser Organe bei allen daraufhin untersuchten Säuern gleich ist. Deshalb erübrigte es sich, weiteres Material aus dieser frühmbryonalen Zeit zu untersuchen, wir beschränken uns vielmehr darauf, als Ausgangspunkt für unsere eigenen Beobachtungen die gegenwärtige Lehre on der Entwicklung dieser Organe kurz zusammenzufassen:

1. Bei Säugern wird die erste Anlage, die über die Bildung der Kloakenmembran mit den äußeren Genitalien in Beziehung tritt, an Embryonen mit —10 Urwirbelpaaren beobachtet. An der dorsalen Seite des noch flächenhaften Embryos legen sich am caudalen Ende des Primitivstreifens Ekto- und Entoderm in ganz geringer Ausdehnung aneinander.

2. Mit weiterem Wachstum gelangt die Verbindung beider Blätter an die entrale Seite des Embryos.

3. In einer Erweiterung des Enddarmes haben wir die erste Anlage der Kloake or uns. Aus ihrem blindgeschlossenen Ende wächst der Schwanzdarm heraus. Dieses caudale Wachstum erstreckt sich gleichzeitig auf die Ekto-Entodermverbindung, und das Entoderm des Schwanzdarmes ist eine Weile in ganzer Ausdehnung dem Ektoderm angelagert, und zwar ventral in der Sagittalebene.

4. Durch Schwinden der Mesodermmassen zwischen Kloake und Körperberfläche dehnt sich die Verbindung beider Epithelien weiter kranial aus und eicht bald vom Nabel bis zur Schwanzspitze.

5. Am Schwanz beginnt bald eine Trennung beider Blätter durch seitlich inwuchernde Mesodermmassen. Am Schwanzende bleibt ihre Verbindung am ängsten bestehen.

6. Nach der endgültigen Trennung der Epithelien im Bereich des Schwanzdarmes darf erst von einer definitiven Kloakenmembran gesprochen werden.

7. Gleichzeitig werden in dem Mesoderm zu beiden Seiten der übrigen Ekto-Entodermverbindung rege Wachstumsvorgänge bemerkt, wodurch diese n der Medianrinne zwischen zwei Wülsten zu liegen kommt.

8. Am Schwanzdarm beginnen kranial Rückbildungserscheinungen in Gestalt einer Verengerung seines Lumens, die den Schwanzdarm bald ganz schwinden assen.

9. Durch die Eröffnung der Wolffschen Gänge in die Ausbuchtung des Enddarmes wird diese definitiv zur Kloake.

10. Die Kloakenmembran hat anfangs die Gestalt eines Dreiecks, wird über die lanzettförmige Form schließlich langgestreckt und liegt in der Sagittalebene.

11. In diesem Bereich erhebt sich der Kloakenhöcker zunächst als länglicher Wulst, dann als dreiseitige Pyramide. Das Lumen der Kloake senkt sich in

den Höcker ein, wobei sich ihr Lumen derart verengert, daß sich ihre Seitenwände, an der Kloakenmembran beginnend, aneinander lagern.

12. Dadurch wird die Kloakenmembran zur Kloakenplatte, die als sagittal gestellter Spalt den ganzen caudalen Abfall des Höckers einnimmt.

13. Die Kloakenplatte besteht außen aus einer dünnen Epithelschicht. Der innere weit größere Teil besteht aus Entoderm. Somit ist die ganze Kloake samt Sinus urogenitalis zu dieser Zeit von Entoderm ausgekleidet.

Es leuchtet ein, daß tiefgreifende Umbildungen erfolgen müssen, bis sich aus dem einfachen Kloakenhöcker das definitive Begattungsorgan entwickelt. Beim Kaninchen beginnt die Bildung dieses Höckers zwischen dem 12. und 13. Tag der embryonalen Entwicklung. Es mag deshalb die Beschreibung von drei Querschnittserien durch zwölftägige Embryonen folgen, mit welchem Tag unsere Untersuchungen einsetzen.

Stadium I, 12 Tage alte Embryonen.

Die Embryonen sind sehr stark in der Längsachse gekrümmt, so daß Schwanzspitze und Kopf teilweise aneinander liegen. Durch eine gleichzeitig spiralige Drehung in der Längsachse wird die Orientierung für die Schnittserien erheblich erschwert.

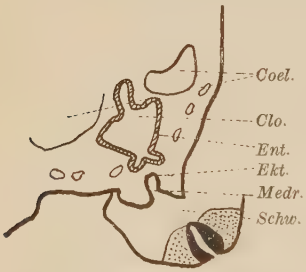

Abb 2. Frontalschnitt durch die Kloake eines 12 tägigen Kaninchenembryos.

Abb 3. Frontalschnitt durch die Kloake eines 12 tagigen Embryos, etwas weiter caudal als Abb. 2.

Makroskopischer Befund: Die Kloakenmembran ist durch die Anlage der hinteren Extremitäten und den gegen die Leibeswand umgebogenen Schwanz verdeckt. Nach deren Entfernung wird ihre Lage durch die von den beiden Mesodermwülsten gebildete Medianrinne deutlich, die vom Nabel bis zur Schwanzbasis geht und bei zwei Embryonen auch auf dem Schwanz noch weiter zu verfolgen ist. Dem dritten in der Entwicklung etwas fortgeschritteneren Objekt fehlt sie an dieser Stelle. Von einer Vorwölbung der postumbilikalen Leibeswand ist auch bei diesem Tier noch nichts zu bemerken.

Mikroskopischer Befund: Die Abb. 2 zeigt einen Schnitt durch die Kloake des am weitesten entwickelten Embryos kurz hinter dem Übergang des Darmes in die Kloake. Es fällt ihr sehr kompliziertes Lumen auf. Sein Querschnitt hat aber im wesentlichen doch die Gestalt eines Dreiecks mit ventral gerichteter Spitze, dessen dorsal liegende Basis durch eine lange enge Ausbuchtung allerdings unterbrochen ist. Diese Ausbuchtung kann man als die Fortsetzung des Darmes deuten. Der andere Schnitt (Abb. 3) ist infolge der spiraligen Drehung dieses Körperabschnittes etwas schräg gefallen. Er liegt weiter caudal als der erste Schnitt, und es ist die Mündung nur eines Wolffschen Ganges getroffen, die sich also weiter caudal als der Darm in den Sinus eröffnen. Das Lumen des Darmes ist rundlich, das des kranial und ventral aus der Kloake

obiegenden Sinus urogenitalis queroval. Zwischen beiden liegen mächtige Mesodermmassen, die eine beträchtliche Verengerung beider Lumina bewirkt haben. Caudal sind diese Mesodermmassen, für die wir uns des Ausdrucks „Septum urorectale" bedienen, weniger weit vorgedrungen, so daß die Kloake noch ein beträchtliches Stück kranialwärts reicht. Bei zwei der untersuchten Embryonen beobachteten wir in dem ungefähr in der Achse des vielfach gewundenen Schwanzes gelegenen Schwanzdarm in seinem ganzen Verlauf noch ein enges rundliches Lumen, das aber bei dem dritten in der Entwicklung fortgeschritteneren Embryo fehlt, und der statt dessen in ganzer Länge nur einen dünnen Epithelstrang aufweist. Die Verbindung von dem Entoderm des Schwanzdarmes mit dem Ektoderm ist überall durch viel Mesoderm gelöst.

Sämtliche Hohlräume sind von einschichtigem Zylinderepithel ausgekleidet, das sich nur im ventralen Teil der Kloake zu 2 bis 3 Schichten verdickt. Die Kloakenmembran ist langgestreckt und reicht vom caudalen Nabelrande beginnend ein Stück auf den Schwanz hinauf. Sie liegt überall in der Medianrinne, die von verschieden stark entwickelten Mesodermmassen eingefaßt wird. Ektoderm und Entoderm sind sehr wohl voneinander zu trennen. Die Kloakenmembran setzt sich zu dieser Zeit aus dem 2- bis 3-schichtigen, zylindrischen Entoderm und nur einer Schicht kubischer Ektodermzellen zusammen.

Stadium II, 13tägige Embryonen.

Die Embryonen entwickeln sich zu dieser Zeit geradezu sprungartig; denn die nur einen Tag älteren Objekte weisen in der Kloakengegend große Fortschritte auf, die sich in der weit vorgedrungenen Teilung der Kloake und in der deutlichen Anlage des Kloakenhöckers geltend machen.

Makroskopischer Befund: (Abb. 33) Die 13-tägigen Embryonen sind mehr gestreckt und auch kaum noch spiralig gedreht. Nach Entfernung des Nabels und der hinteren Extremitätenstummel fällt in dem postumbilikalen Gebiet eine deutliche Hervorragung der Leibeswand auf, die Anlage des Kloakenhöckers. Die Spitze dieses Hügels ist abgerundet, kranial dacht er sich flach zum Nabel ab und caudal weist er einen steileren, kürzeren Abfall auf. Gegen den Schwanz markiert eine deutliche Furche seine Grenze, während er kranial und lateral allmählich verstreicht. Die Medianrinne beginnt etwa auf der Mitte der kranialen Abdachung und verläuft in der Medianlinie caudal bis an die Basis. Auf der ventralen Seite des Schwanzes konnte sie bei keinem Individuum festgestellt werden.

Mikroskopischer Befund: Es soll bei diesen frühen Stadien jedesmal eine kurze Beschreibung der Entwicklung der inneren Genitalien vorangehen. Am 13. Tage ist an der Medianfläche der Urniere von vorn nach hinten eine allmähliche Verdickung ihres Oberflächenepithels (Keimepithel) zu verfolgen, die in der caudalen Hälfte durch ihre größere Mächtigkeit nicht mehr als Beginn der Keimleiste zu verkennen ist. Der Wolffsche Gang ist in seinem kranialen und caudalen Teil weiter als in der Mitte, wo sein Lumen platt gedrückt ist.

Ein rekonstruierter Medianschnitt (Abb. 4) zeigt deutlich die weit vorgeschrittene Trennung der Kloake in Sinus urogenitalis und Rectum durch das weit caudal reichende Septum urorectale. Bei seinem Längenwachstum hat es

sinnfällig das Entoderm der ehemaligen kranialen Kloakenwand vor sich he gestülpt und es dem Epithel der caudalen Auskleidung sehr nahe gebrach wodurch auf dem Längsschnitt der schmale Spalt zwischen Rectum und Sinu urogenitalis zu erklären ist. Wir haben in diesem schmalen Spalt das in Wirklich keit rundliche Lumen des *Fleischmann*schen Analrohres längsgeschnitten vo uns. Die Mündungen der Wolffschen Gänge liegen jetzt weit kranial von der Sattel des Septum urorectale. De Schwanzdarm ist bei allen Embryone bis auf einen verschwindend kleine basalen Epithelrest zurückgebildet.

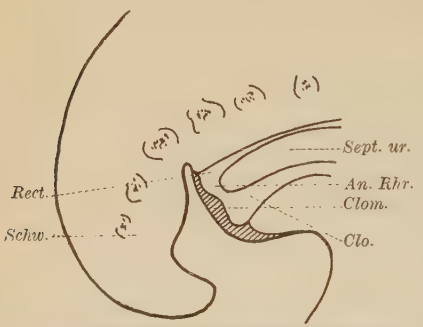

Abb. 4. Sagittaler Medianschnitt durch Schwanz und Kloake eines 13 Tage alten Kaninchenembryos.

Die Vorwölbung der ganzen Leibe wand zwischen Nabel und Schwanz is gleichfalls ersichtlich. Das Kloakenlume ist mit dieser Vorwölbung teilweise in de caudalen Abschnitt des Höckers verlager Dabei haben sich in diesem Teil ih Seitenwände sehr genähert, so daß il Lumen im Höcker sagittal spaltförmig is Distal haben sich die seitlichen Epithelio von der Kloakenmembran beginnend ai einander gelegt. Infolgedessen ist die bisherige flache Kloakenmembran zu d hohen Kloakenplatte geworden. Sie liegt als sagittal gestellte Platte in d Medianlinie des caudalen Höckerabfalles und reicht etwa bis zur Mitte d kranialen Abdachung. Die Medianrinne bildet ihre periphere Begrenzung u läßt ihre Lage schon makroskopisch erkennen. Die Kloakenplatte besteht a einer dünnen Ektodermschicht und dem mächtigen Entoderm.

Stadium III, 14. Tag.

Makroskopischer Befund: (Abb. 34). Am 14. Tage hat sich der Embry soweit gestreckt, daß er von dem deutlich hervortretenden Nackenhöcker l zur Achse zwischen den beiden hinteren Extremitätenstummeln nur noch leic konvex gewölbt ist, Kopf und Schwanz sind wie am vorhergehenden Ta rechtwinklig gegen den Rumpf abgebogen. Der Kloakenhöcker ist noch ga verdeckt durch Nabel, Schwanz und Extremitätenstummel. Er hat sich erhebli weiter vorgewölbt und ist etwa wie eine 3 seitige Pyramide gestaltet n einer platten, caudalen und 2 ein wenig konvex gewölbten, umbilikal Seiten, welch letztere kranial in einer medialen abgerundeten Kante zusamme stoßen. Die Spitze dieser Pyramide ist ebenfalls rund. Dadurch, daß die krania Abdachung des Höckers länger ist und die caudale steiler abfällt, ist das gan Gebilde etwas dem Schwanz zugeneigt. Die Kloakenfurche beginnt auf der k nialen Mittellinie etwas unterhalb der Höckerspitze und zieht darüber hinw auf der caudalen Seite bis an die Basis, so wieder die Lage der Kloakenplat andeutend. Beiderseits ist zwischen Höcker und Extremitätenanlage ein schwa konvex gewölbter Wulst zu erkennen, der aber nach keiner Seite hin sch abgegrenzt ist. Diese konvexen Falten deuten wir als die erste Anlage der später Genitalwülste. Der Höcker nimmt wie bei dem vorhergehenden Stadium d

anze Gebiet zwischen Schwanz und Nabel ein. Die Anlage der Genitalwülste tzt hinten zwar auch am Schwanz an, reicht aber nur nach vorn bis an das raniale Drittel der Höckerbasis.

Mikroskopischer Befund: Die Keimleiste hat im Vergleich zu der weiter die Länge gewachsenen Urniere relativ an Ausdehnung verloren. In ihrem ranialen Teil beginnt sie sich durch Einsenkung ihres Epithels gegen die Unterge von der Urniere abzusetzen. Von einer Differenzierung ihrer Zellen konnten r nichts feststellen, außer, daß ihr Epithel aus einer Schicht Zylinderzellen esteht. Die Wolffschen Gänge haben sich inzwischen auch in ihrem mittleren eil erweitert. In einer Einsenkung des an dieser Stelle zylindrischen und gechichteten Cölomepithels an dem kranialen Ende der Urniere ganz nahe dem werchfellbande beginnt die Anlage der Müllerschen Gänge.

Auf dem Längsschnitt (Abb. 5) hat der Höcker ungefähr die Form eines echtwinkligen Dreiecks, dessen Basis von der Schwanznische zum Nabel reicht, nd dessen kürzere Kathete dem Schwanz parallel läuft und ihm eng anliegt.

Abb. 5. Sagittaler Medianschnitt durch Schwanz und Kloakenhöcker eines 14 tägigen Embryos.

Das Septum urorectale ist weiter caudalwärts gewachsen und läßt nur bei einer der 3 Sagittalschnitt-

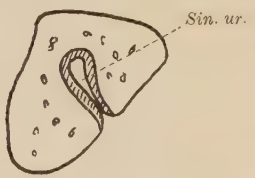

Abb. 6. Querschnitt durch den Kloakenhöcker eines 14 tägigen Embryos.

erien noch verschwindende Reste des Analrohrlumens erkennen. Bei den beiden nderen haben sich die beiderseitigen Entodermauskleidungen schon erreicht. ie sind aber noch deutlich voneinander zu unterscheiden. Damit ist in diesen eiden Fällen die Kloake getrennt in das dorsale *Rectum* und in den *Sinus rogenitalis*. Wir sprechen also statt von der Kloake in Zukunft nur noch von lem Sinus urogenitalis oder einfach Sinus und meinen damit vornehmlich den eil, der in dem Kloakenhöcker liegt, wogegen wir den kranio-ventral zur llantois ziehenden Abschnitt vernachlässigen. Gleichzeitig mit dem Längenachstum hat sich das Septum auch nach den Seiten und dorsoventral usgedehnt. Das Cölom reicht weit in das Septum hinein. Das Sinuslumen t durch diese Wachstumsvorgänge erheblich eingeschnürt. Auf Querschnitten st sein Lumen im kranialen Teil jetzt transversal spaltförmig und ist urch die ventral drängenden Mesodermmassen des Septum urorectale konkav ach unten eingedrückt. Er biegt ziemlich in einem rechten Winkel in den Höcker b und endet an der Grenze zum distalen Viertel. In dem Schnitt (Abb. 6), er quer durch den Höcker nahe der Basis gelegt ist, hat sein Lumen die Gestalt ines hohen dreieckigen Spaltes, der ungefähr im Zentrum des Höckers mit etwas reiterer Basis beginnt und caudal nahe an das Ektoderm heranreicht. Die raniale Grenze des Lumens fällt in dem ganzen weiteren Verlauf mit der Achse

des Höckers zusammen. Weiter apikal aber haben sich die Entodermauskle dungen in größerer Ausdehnung aneinandergelegt. Infolgedessen wird nach d Spitze zu die *Kloakenplatte* immer höher, bis das Sinuslumen in dem distale Viertel völlig schwindet. Der Querschnitt läßt die Medianrinne deutlic erkennen.

Aus dem Medianschnitt (Abb. 5) ist weiter ersichtlich, daß das Septum nicl genau der Schwanznische zustrebt, sondern daß es, wie es die übrigen Schnit serien auch tatsächlich aufweisen, den caudalen Höckerabfall ein Stück dist der Schwanznische erreicht. So liegt auch die zukünftige *Afteröffnung*, die sic an diesem Tage anzubahnen beginnt, ebenfalls noch auf den caudalen Höcke abfall, so daß zwischen dem After und der Höckerbasis noch ein *postanal* Gebiet übrig bleibt. In dem Teil der Kloakenplatte, der das Rectum gegen d Außenwelt abschließt, sind auf wenigen Längsschnitten dünne Spalten m Zelldetriten zu sehen. Sie müssen durch Auseinanderweichen der ehemals sei lichen Ektodermauskleidungen der Kloake entstanden sein, wobei ein Teil dies Zellen zugrunde gegangen sein muß. Mit dieser Erscheinung beginnt die E öffnung des Rectums. Den Spalten liegt nach außen hin aber sämtlich noch ei mehr oder minder starke Ektodermschicht auf.

Auf Längsschnitten, die mehr an den Seiten des Höckers liegen, ist se apikales Drittel durch eine konkave Krümmung gegen die flachere, zum Nab ziehende Abdachung steil abgebogen und scheint hier gleichsam gegen den mäc tigeren, proximalen Teil eingeschnürt. Der Höcker besteht in seiner kraniale Hälfte ausschließlich aus jugendlichem Bindegewebe, das ebenfalls den caudale Teil beiderseits der Kloakenplatte ausmacht. Nur sind hier viele mit Bl gefüllte Capillaren vorhanden. Sein Epithel ist überall 2-schichtig, nur i Bereich der Medianrinne weist es 3 Schichten auf und ist auf der Höckerspit noch mehr verdickt. In der Kloakenplatte gehen die Entodermzellen kontinuie lich in die Ektodermzellen über.

Die Genitalwülste erscheinen auf weit lateral gelegten Längsschnitten a flaches Dreieck, dessen Spitze auf den folgenden Schnitten niedriger wird, wä rend die seitlichen Partien mehr hervortreten, bis sie schließlich das Profil v 2 Wellen erreicht haben. Daraus geht hervor, daß sie konvex nach auß um den Höcker herum verlaufen. Am besten sind sie auf Frontalschnitten verfolgen, und man sieht hier, daß sie an dem seitlichen Höckerabfall ein Stü emporreichen.

Stadium IV, 15tägige Individuen.

Nach der nun vollzogenen Teilung der Kloake in Sinus urogenitalis u Rectum ist die Bezeichnung Kloakenhöcker nicht mehr berechtigt. Es tri der Terminus *Genitoperinealhöcker* das Wesen dieses Gebildes für die nächst Stadien am besten, weshalb wir uns dieses von *Henneberg* geprägten Ausdruck dafür bedienen [[23]) S. 282]. Weiterhin ist eine differenzierte Terminologie einstigen Kloakenplatte erforderlich, die nach dem Verschluß des Analroh in 3 Teile gegliedert ist. Wir nennen wieder mit *Henneberg* den basalen Te der das Rectum verschließt, *Analplatte* (23; 299), den apikalen Teil *Urogenit platte* und das Stück zwischen beiden in der Ausdehnung des ehemaligen An

hres *Lamina perineophallica*, die hernach beim Weibchen den definitiven amm ergibt. Statt von einer Medianrinne sprechen wir im folgenden von ner *Urogenitalfurche*.

Makroskopischer Befund (Abb. 35): Der Embryo ist vom Nackenhöcker bis vischen die hinteren Extremitäten nahezu gestreckt. Der Kopf ist soweit ngerichtet, daß die Schnauze der Leibeswand nicht mehr aufliegt. Dadurch ist die Entfernung vom Kopf zum Schwanz größer geworden. Der Höcker hat erheblich an Höhe zugenommen, und besonders auffällig ist die Streckung eines apikalen Teiles, der jetzt nahezu zylindrisch ist. Dieser zylindrische Zapfen, mit dem die spätere *Pars libera clitoridis* zum ersten Male in Erscheinung tritt, ist vor allem an den Seiten durch eine deutliche konkave Einbuchtung gegen die Höckerbasis oder den Schaft abgesetzt. Die ehemalige Medianrinne, jetzt Urogenitalfurche, ist sehr tief. Sie beginnt genau auf dem Scheitel des Höckers und endet wie früher an der Basis. An den Genitalwülsten sind Wachstumsvorgänge kaum zu beobachten.

Mikroskopischer Befund: Die Keimdrüsenanlage hat erheblich an Dicke zugenommen. Ihr Epithel ist nun auch zentral gegen die Urniere eingesenkt, so daß sie jetzt als länglicher Wulst in die Leibeshöhle hineinragt, der dorsal und caudal noch allmählich in der Oberfläche der Urniere verstreicht. In den tiefer liegenden Zellmassen bahnen sich Differenzierungen an, die sich in der Zusammenballung mehrerer Zellen zu einzelnen Zellgruppen bemerkbar machen. So entstehen im Innern Spalten, die mit Blut angefüllt werden. Die Wolffschen Gänge fallen durch weitere mit kubischen Zellen ausgekleidete Lumina auf. An dem kranialen Ende der Urniere hat sich das zylindrische Cölomepithel tiefer trichterförmig eingesenkt, und die Müllerschen Gänge sind als solide Stränge aus zylindrischen Zellen ein Stück caudal an den Wolffschen Gängen entlang gewachsen und liegen ihnen dorsolateral an. In den Keimleisten sind vereinzelt Genitalzellen mit großen bläschenförmigen Kernen zu sehen.

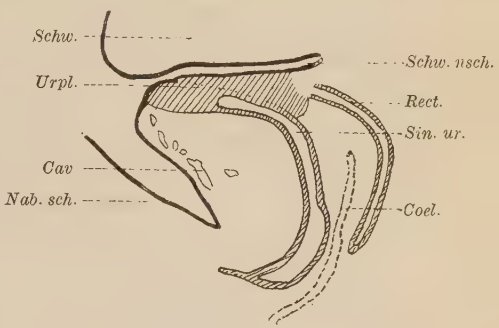

Abb. 7. Sagittalschnitt durch den Genitoperinealhöcker eines Embryos vom 15. Tage.

Infolge verstärkten Wachstums der Mesodermmassen im caudalen Teil des Höckers und der Urogenitalplatte ist der caudale Höckerabfall ebenso lang wie der kraniale. Der Genitoperinealhöcker steht auf die Weise senkrecht auf der Leibeswand. Das Septum urorectale hat die äußere Begrenzung in größerer Ausdehnung erreicht. Die Entodermschichten des ehemaligen Analrohres sind vollkommen ineinander übergegangen und stellen jetzt die Verbindung dar zwischen Anal- und Urogenitalplatte. Der Sagittalschnitt (Abb. 7) ist etwas schräg gefallen, weshalb er das in den apikalen Teil des Höckers reichende enge Sinuslumen nicht zeigt. Dieses ist nur in dem basalen Teil des Höckers noch spaltförmig und wird weiter distal zu einem dünnen Rohr. Am weitesten ist der Sinus im Mündungsgebiet der Wolffschen Gänge und mißt hier transversal mehr als dorsoventral.

Der distale Teil des Rectums ist auf dem fraglichen Schnitt auch nicht g troffen. Die Entodermzellen der Analplatte sind weiter auseinander gewiche und es ist ganz weit distal ein deutliches Lumen zu verfolgen, das aber imm noch durch eine dünne Plattenepithelschicht aus 5—6 Zellen hintereinand abgeschlossen ist. Diese *Aftermembran* wölbt sich konvex gegen den Schwa vor. Sie liegt noch durchaus ein Stück von der Schwanznische entfernt, so d auch zu dieser Zeit noch ei postanale Zone besteht.

Abb. 8. Frontalschnitt durch den Genitoperinealhöcker eines 15 Tage alten Embryos.

Durch energische Wach tumsvorgänge in der Basis d kranialen Höckerhälfte ist dies Abfall in seinem unteren T noch mehr abgeflacht, wodur die Abknickung des senkrecht stehenden, apikalen Drittels augenfälliger wir Die Einschnürung wird vor allem auf den mehr lateral liegenden Schnitten deu lich, so daß wir von nun an von einem „*Collum glandis*“* sprechen. Die umbi kale Hälfte des Höckers wie seine caudalen seitlichen Teile bestehen ausschließli aus Mesodermzellen, die häufig durch Hohlräume unterbrochen sind und vo nehmlich caudal einzelne Capillaren aufweisen. Die Genitalwülste sind geg den Nabel zu etwas weiter gewachsen. Sie sind in dem caudalen Drittel a höchsten und bestehen zum größten Teil aus lockerem Bindegewebe. Der Front schnitt (Abb. 8) demonstriert ihre Lage sehr deutlich.

Stadium V, 16. Tag.

Makroskopischer Befund (Abb. 36 u. 37): Am 16. Tag ist auch die Schwa spitze mehr von der Leibeswand aufgerichtet, so daß der Genitoperine höcker jetzt frei zutage liegt. Am auffälligsten ist die Erscheinung, daß dur energisches Längenwachstum direkt hinter dem Nabel zwischen diesem und d Genitoperinealhöcker ein kurzes Stück freie Leibeswand im Niveau des A domens auftritt. Die Pars libera clitoridis ist mehr gestreckt, wie auch der bas Teil des Höckers im ganzen schlanker geworden ist. Dabei hat er sich proxim an den Seiten und nach dem Nabel zu ein wenig aufgebauscht und ist so geg seine Unterlage etwas eingeschnürt. Die Urogenitalfurche reicht vom Ap nicht mehr ganz bis an die Basis und endet mit einer geringen Vertiefung u dreieckigen Verbreiterung etwa an der Grenze zum basalen Viertel des Höck abfalles. Diese verbreiterte Furche deutet am 16. Tage die baldige Eröffnu des Sinus urogenitalis an. Dem basalen Teil fehlt in Ausdehnung der Lami perinealphallica die Urogenitalfurche völlig. Die Afteröffnung liegt auf dem Gru der Schwanznische und ist auch makroskopisch deutlich wahrnehmbar. D Genitalwülste sind etwas breiter, aber immer noch nicht besonders ausgeprä

Mikroskopischer Befund: Der Wolffsche Körper hat den Höhepunkt sei Entwicklung gerade erreicht und ist bei einigen Embryonen schon wieder der Rückbildung begriffen. Die Keimdrüsen heben sich allseits als längsova

* Ich gebrauche den Ausdruck, der von *Henneberg* eingeführt ist, wenn auch Kaninchen keine Glans im eigentlichen Sinne besitzt. Statt dessen spreche ich von ei Pars libera clitoridis oder einfacher Pars libera.

Ursprung von ihrer Unterlage ab. Das Lumen der Wolffschen Gänge ist, nachdem sie die Urniere in den späteren Genitalsträngen verlassen, sichtlich verengert. Bis zu dieser Stelle liegen ihnen die Müllerschen Gänge an; dorsolateral von den Wolffschen Gängen beginnend, schlagen sie sich in ihrem caudalen Verlauf auf die medioventrale Seite derselben um. Ihr Weg ist leicht zu verfolgen, da sie überall in einer Mesodermverdickung auf der Oberfläche der Urniere hervorragen, in ihrem ganzen Verlauf tritt ein winziges spaltförmiges Lumen auf. Bei den Keimdrüsen beginnt die Geschlechtsdifferenzierung. Drei der untersuchten 16tägigen Embryonen besitzen zwischen dem Epithel und den tieferen Zellagen eine periphere Schicht von Bindegewebssträngen, die den Keimdrüsen von zwei weiteren Individuen fehlt. Es zeigt sich im Verfolg der weiteren Entwicklung, daß die erste Erscheinung auf späterhin männliche Tiere schließen läßt, indem die fraglichen Bindegewebsstränge die Tunica des Hodens entstehen lassen. In beiden Fällen sind zwischen den einzelnen Zellzusammenballungen quer verlaufende Spalten mehr hervorgetreten. Überall haben die Blutansammlungen zugenommen.

Im Innern des Höckers gehen zu dieser Zeit wichtige Differenzierungen vor sich. Einmal ist durch weiteres Vordrängen des Mesoderms im Septum urorectale der ehemalige Bestandteil der Kloakenplatte in der Ausdehnung der Lamina perineophallica endgültig verschwunden. An dieser Stelle ist, wie erwähnt, äußerlich von der Urogenitalfurche nichts mehr zu sehen. Auf Querschnitten ist jedoch noch eine Andeutung in einer Verdünnung des Ektoderms vorhanden, das hier nur aus einer Schicht zylindrischer Zellen und wenig sehr dünnem Plattenepithel besteht. Die Postanalzone der früheren Stadien ist verschwunden, und der After hat sich direkt am Grunde der Schwanznische eröffnet. Das Schwinden der Postanalzone führen wir auf ein energisches Wachstum im Gebiet der Leibeswand zurück, so daß dadurch die Basis des Höckers weiter distal verlegt wird. Die Auskleidung der Afteröffnung ist nach Ektoderm und Entoderm deutlich durch die verschiedene Stärke beider Epithelien zu trennen. Das dreischichtige zylindrische Entoderm des Rectums setzt sich plötzlich an der Durchbruchsstelle der Aftermembran gegen das zweischichtige Ektoderm ab.

Die Urogenitalplatte reicht ungefähr nur noch bis an das basale Viertel der caudalen Höckerseite. Sie ist im apikalen Teil sehr mächtig, während die Entodermzellen in dem proximalen Teil auseinanderzuweichen anfangen. Durch diesen Vorgang wird das Sinuslumen an dieser Stelle wieder weiter. In Sagittalschnitten ist von einer Sinusöffnung noch nichts zu bemerken. In zwei Querschnittserien sahen wir dagegen deutlich, wie vom Lumen proximal beginnend sich durch weiteres Auseinanderweichen und Schwinden entodermaler Zellen ein enges Rohr abzweigt, das apikal nach der peripheren Grenze der Urogenitalplatte hinzieht und sich nach acht weiteren Schnitten an die Oberfläche eröffnet. Diese Stelle ist makroskopisch als tieferes und breiteres Ende der Urogenitalfurche sichtbar. Es besteht also an diesem Tage zum ersten Mal eine Verbindung des Sinus urogenitalis mit der Außenwelt.

Der Höcker hat im Querschnitt im basalen Teil eine konkav gewölbte caudale Seite. Seine kranialen Pyramidenseiten aus den Anfangsstadien sind als solche nicht mehr zu erkennen, indem er lateral und kranial halbkreisförmig

begrenzt ist. Dies rührt von der Aufbauschung in diesem Teil her, die wir makr skopisch schon betonten. Es kann keinem Zweifel unterliegen, daß diese Gestalt veränderung durch von der Leibeswand nachgeschobene Bindegewebsmass bedingt ist. Aus der Tatsache, daß diese Neubildungen lediglich aus jugendliche Bindegewebe bestehen, schließen wir, daß wir damit *Hennebergs* Schaftha [23) S. 237] vor uns haben.

In jetzt auftretenden mehr oder weniger dichten Zellansammlungen beginn die Anlagen der beiden Schwellkörper, und schon bei ihrem frühesten Auftret besteht ein gewisser Unterschied zwischen dem den Sinus umgebenden *kave nösen* Schwellkörper und de *Corpus fibrosum*.

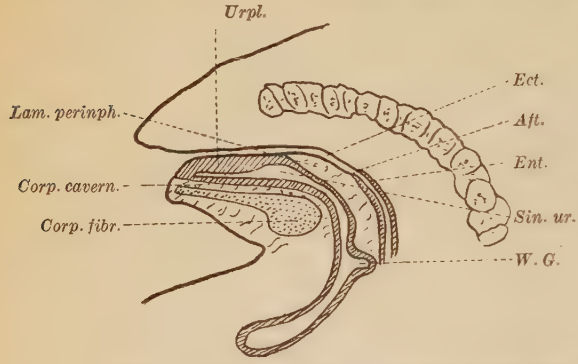

Abb. 9. Sagittaler Medianschnitt durch den Genitoperinelhöcker eines 16 tägigen Embryos.

Dieser letztere fällt dur seine tiefdunkel gefärbten Ze massen auf, die in einer b sonders dichten Lageru seiner Zellen begründet i Diese dunklen Zellmassen u greifen halbkugelförmig jed seits in relativ großer Mäc tigkeit die Anlage des Sit beines und ziehen von da anfangs mächtiger Ausdehnu die auf dem medianen Sagitt schnitt (Abb. 9) als kugelförmige V dickung erscheint, gegen die Mitte und verjüngen sich nach ihrer V einigung mit dem anderen Schenl apikal sehr stark. Es zeigt also erste Anlage schon die Form des finitiven Begattungsorganes. Geg das übrige Gewebe läßt sich die Organ allerdings noch nicht sch

Abb. 10. Frontalschnitt durch den Genitoperinealhöcker eines 16 Tage alten Embryos.

abgrenzen. Es scheinen uns die Zellen aber doch in Querreihen zur Längsrichtu angeordnet zu sein, die, wie aus Querschnitten proximal durch die Schenl hervorgeht, konzentrisch um ein zentrales, enges Lumen angeordnet sind.

In der Anlage des *Corpus cavernosum* liegen die Zellen nicht ganz so na beieinander, weshalb dieses Gebilde durch weniger intensive Färbung leicht v dem fibrösen Körper zu unterscheiden ist. Innerhalb des kavernösen Körp fallen viele Kavernen auf, die schon jetzt auf seine spätere Struktur hindeut Auch dieses Gebilde ist noch nicht scharf zu umgrenzen. Es liegt aber d Sinuslumen überall gleichmäßig an und umfaßt in dem apikalen Teil des Höck im Bereich der Anlage der Pars libera clitoridis den fibrösen Körper von a Seiten, so daß in dem distalen Teil alle übrigen Zellen gegen die beiden Schw körper völlig zurücktreten. Im Corpus cavernosum sind die Zellen parallel d Sinuswänden in Längsreihen hintereinander angeordnet. Peripher um die Spi des fibrösen Körpers liegen im Corpus cavernosum besonders viel Kavern

n Bereich des Höckers sind beide Schwellkörper aneinander gelagert, während e nach der Teilung des fibrösen Körpers in die beiden Schenkel durch Bindewebsstränge scharf getrennt sind.

Am caudalen Beckenrande steigen Nervenstränge und große Gefäße in den öcker hinab. Die Nerven ziehen dorsal über das Becken von den Spinalganglien er Kreuzbeinwirbel herab.

Die Genitalwülste sind auf dem Frontalschnitt (Abb. 10) breiter als zuvor nd erscheinen hier als flache Dreiecke. Sie verstreichen kranial ganz allmählich, aben jetzt aber die umbilicale Höckerbasis erreicht.

Stadium VI, 17tägige Embryonen.

Makroskopischer Befund (Abb. 38): An diesem Tage ist infolge der anhaltenden Wachstumsvorgänge im caudalen Teil des Höckers die caudale Seite desselben änger als die kraniale. Dadurch ist der Höcker jetzt umbilikal geneigt. Seine ordere Basis ist weiter als am vorhergehenden Tage vom Nabel entfernt, also auern auch in diesem Gebiet die Wachstumsvorgänge fort. Die Schafthaut st transversal weiter in die Breite gewachsen und reicht etwas im proximalen Gebiet auf die caudale Seite hinauf. Hier macht sich eine Abflachung des asalen Viertels bemerkbar. Die Urogenitalfurche verbreitert sich proximal reieckig. Es hat sich dort der Durchbruch des Sinus vollzogen, ganz nahe der Afteröffnung noch zum Teil im Bereich der Lamina perineophallica. Infolge les Wachstums der Schafthaut hat der Höcker basal transversal einen größeren Durchmesser als in der sagittalen Richtung.

Mikroskopischer Befund: Die 6 Embryonen von diesem Tage sind in der Anlage der inneren Genitalien sehr verschieden entwickelt. Die Urniere ist bei llen weit zurückgebildet und die bleibende Niere ist jetzt vollkommen kranial on dem Wolffschen Körper gelegen. Die Keimdrüsenanlagen sind nur noch durch ein breites bindegewebiges Band an die Unterlage geheftet. Jetzt kann nan auch die Differenzierung zum weiblichen Geschlecht erkennen. Bei drei Embryonen darf man sehr wohl von einer Rindenschicht und einer Markzone sprechen. Eine schmälere äußere Schicht unterscheidet sich durch ihre Zellen nicht von dem Epithel. Im Innern aber sind die gleichen Zellen zusammengeballt und von Zwischensubstanz und viel Capillaren durchsetzt. Der Hoden fällt demgegenüber schon im ganzen durch seine gedrungene, aber dicke Gestalt auf. Bei einem der 3 männlichen Individuen sind die Tubuli contorti unverkennbar und peripher überall durch die bindegewebige Tunica von dem Epithel getrennt. Die beiden anderen Embryonen stehen dagegen durchaus noch auf der Entwicklungsstufe des vorhergehenden Tages. Die Wolffschen Gänge liegen jetzt ebenfalls in einer dünnen bindegewebigen Leiste auf der Urniere, von der sich der Müllersche Gang noch wieder in einer kleineren, ebensolchen Leiste abhebt. Die Müllerschen Gänge sind an diesem Tage kaum in die Länge gewachsen, aber in ihrem kranialen Ende erinnert die weitergewordene trichterförmige Einsenkung schon etwas an die späteren Tubentrichter.

An den äußeren Genitalien sind jedoch jetzt und auch in dem nächstfolgenden Stadium selbst mikroskopisch keine Geschlechtsdifferenzierungen vorhanden.

Durch weitere Aufspaltung der Urogenitalplatte und teilweisem Zell schwund hat sich der Sinus spaltförmig geöffnet. Auch an dieser Stelle der Übergang der beiden Epithelien durch verschiedene Mächtigkeit deut markiert, vor allem fehlt dem Entoderm im Vergleich zum Ektoderm die a geprägte Basalmembran. Das Sinuslumen reicht sonst als sagittaler Sp sehr weit apikal (Abb. 11 u. 12). Die an die Sinusöffnung anschließende s kurze Lamina perineophallica zeigt auf Querschnitten eine breite, flache H senkung. Auf lateralen Sagittalschnitten fällt jetzt auch caudal in der B lockeres Bindegewebe auf, ein Beweis, daß die Schafthaut auch auf dieser S den Schaft zu umwachsen beginnt. Dorsal ist sie am Schaft beträchtlich we emporgewachsen.

Der fibröse Körper läßt sich gegen das Sitzbein am 17. Tage noch nicht sch abgrenzen. Die Knorpelzellen und die Zellen des fibrösen Körpers liegen an Grenze regellos durcheinander. Die einzelnen kleineren, runden Knorpelzellen sind jedoch mit den größeren,

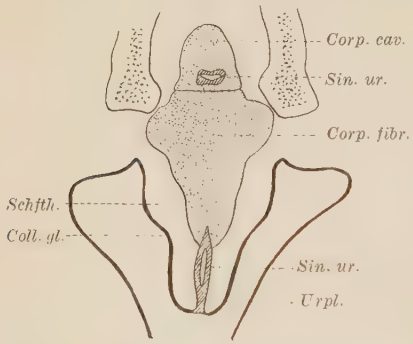

Abb. 11. Frontalschnitt durch den Genitoperinealhöcker eines Embryos von 17 Tagen.

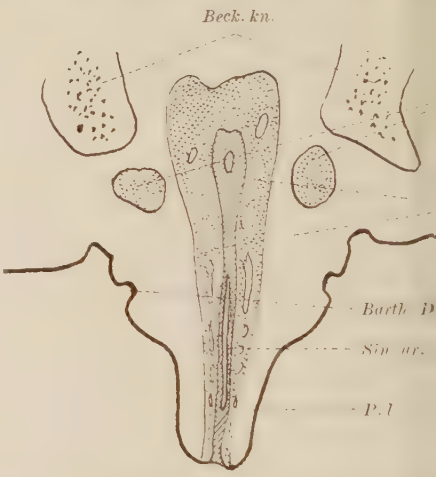

Abb. 12. Frontalschnitt durch den Genitoperinealh eines 17 tägigen Embryos, etwas mehr kranial als Ab

ovalen, unregelmäßig begrenzten des Schwellkörpers nicht zu verwechseln. Ge das Bindegewebe ist der fibröse Körper unverkennbar abgesetzt, da er mit pl licher dichter Zellage beginnt. Seine Grenze gegen den kavernösen Körper jedoch noch nicht genau festzulegen. An seiner kranialen Seite sind in lockeren Bindegewebe sehr große Spalten und Hohlräume aufgetreten, die allem proximal viel Blutflecke und Blutinseln enthalten.

Die vom Kreuzbein kommenden Spinalnerven treten jederseits lat der Vereinigungsstelle beider Crura in dem von jedem einzelnen gebilde nach außen gerichteten stumpfen Winkel (Abb. 11) in den Höcker ein, beg tet von vielen Gefäßen. Diese Nerven reichen bis in die Höckerspitze, wo sich besonders um die Pars libera herum vielfach verzweigen.

An dem unteren Beckenrand setzt in breiter Ausdehnung ein Muske an, der von da an die dicken Crura clitoridis verläuft. Diese am Tage z noch sehr primitive Muskulatur ist jetzt in einzelne Muskelbündel getre die von Bindegewebe und Capillaren umscheidet sind.

Als weiteres neues Moment beginnt mit einer Epitheleinsenkung in der dorso-lateralen Schafthaut die Bildung der Bartholinschen Drüsen (Abb. 12).

Stadium VII, 18 Tage alt.

Die sich am vorhergehenden Tage anbahnende Abflachung des basalen Höckerviertels hat an der caudalen Seite zu der deutlichen Abtrennung dieses Gebietes vom Genitoperinealhöcker geführt, und dieser Teil liegt am 18. Tage hiezu in dem Niveau des Abdomens. Beim weiblichen Kaninchen, bei dem, wie gelegentlich der Beschreibung von den Genitalien des ausgewachsenen Tieres betont wurde, After und Scham auch im postembryonalen Leben stets nahe beieinander liegen, ist dieses von der After- und Sinusöffnung begrenzte Gebiet durchaus identisch mit der Anlage für den definitiven Damm. Beim Männchen mündet die Harnröhre später weiter kranial der Afteröffnung, und so ist dieses Moment auch für die Kaninchen später ein entscheidendes Geschlechtsmerkmal. Also enthält diese jetzt vom Genitoperinealhöcker abgetrennte Zone bei dem letzteren neben der Anlage zum definitiven Damm, der *Regio perinealis*, noch die Anlage für die *Regio phallica*, aus der die Pars *fixa phalli* hervorgeht. Deshalb führte *Henneberg* für dieses gesamte vom Genitoperinealhöcker abgetrennte Gebiet den Terminus *Regio perineophallica* ein [[23]) S. 315]. Wenn nun bei unserem weiblichen Objekt dieses Gebilde auch durchaus identisch ist mit dem Begriff *Damm*, und wenn weiter die Pars fixa phalli des Männchens zeitlebens nur sehr kurz bleibt, so glauben wir uns aber aus Gründen leichteren Vergleichens und einheitlicher Nomenklatur auch für unsere Ausführungen des Terminus *Regio perineophallica* neben dem Ausdruck Damm oder *Perineum* bedienen zu dürfen. Nach der Abtrennung der Regio perineophallica bleibt vom bisherigen Genitoperinealhöcker nur noch der *Genitalhöcker* oder *Phalluszapfen* über, den wir wieder mit *Henneberg*[23]) (S. 284) einfacher *Höcker* oder *Phallus* nennen wollen. *Henneberg* glaubt auf den Ausdruck „Urogenital"-höcker mit demselben Recht verzichten zu können, wie man die ausgewachsenen Geschlechtsorgane auch nur Genitalien und nicht Urogenitalien nennt. An dem Phallus unterscheiden wir wie bisher Basis und Apex, Schaft und Pars libera clitoridis, Collum glandis und neuerdings noch *Dorsum* und *Facies urethralis*.

Makroskopischer Befund (Abb. 39). Die Schafthaut ist gegenüber dem vorhergehenden Tage noch weiter aufgebauscht, und am Dorsum phalli sind gleichfalls rege Wachstumsvorgänge zu konstatieren. Dadurch hat diese Seite die caudale Seite des Höckers in dem Längenwachstum wieder etwas überholt. Die caudale Seite, oder wie wir jetzt sagen, die Facies urethralis wird dazu basal nunmehr ebenfalls von der Schafthaut umfaßt, doch berühren sich ihre freien seitlichen Ränder noch nicht ganz.

Die Urogenitalfurche ist als schmaler Epithelstreifen von der Spitze des Höckers bis an die spaltförmige Sinusöffnung zu verfolgen. Von einer Crista und Sulcus perineophallica können wir nichts bemerken. Die Entfernung zwischen Nabel und Höckerbasis ist weiter gewachsen.

Mikroskopischer Befund: Die Urniere ist stark in der Rückbildung begriffen und von der bleibenden Niere in der Entwicklung überholt. In den Keimdrüsen und die Geschlechtsmerkmale überall gleichmäßig ausgeprägt, und sie sind an

einem schmalen Aufhängeband weiter von der Urniere entfernt. Wir were ihre weitere Entwicklung, die nur auf die stärkere Ausprägung der jetzt bestehe den Differenzierungen hinausläuft, in Zukunft vernachlässigen. Mehr interess die Weiterentwicklung der Geschlechtsgänge.

Die Müllerschen Gänge verlassen jetzt jederseits neben dem Wolffschen G die Urniere in der Plica urogenitalis. Ihr Lumen ist in dem caudalen Teil n der Loslösung aus der Unterlage am engsten. Sie sind bei den einzelnen E bryonen dieses Wurfes verschieden weit caudal vorgedrungen und enden imm blind. Bei zwei Objekten konnten wir sie bis kurz vor die Mündung der Wo schen Gänge verfolgen. Sie gehen ganz nahe dieser Mündungsstelle ineinan über, verlieren ihr Lumen und legen sich beiderseits den einander dicht genäher Wolffschen Gängen an. Die Epithelien beider Gangpaare gehen ineinander üb und die Müllerschen Gänge drücken mit ihrem kolbenartig verdickten blin Ende das Lumen jedes Wolffschen Ganges ein wenig nach innen ein. In m

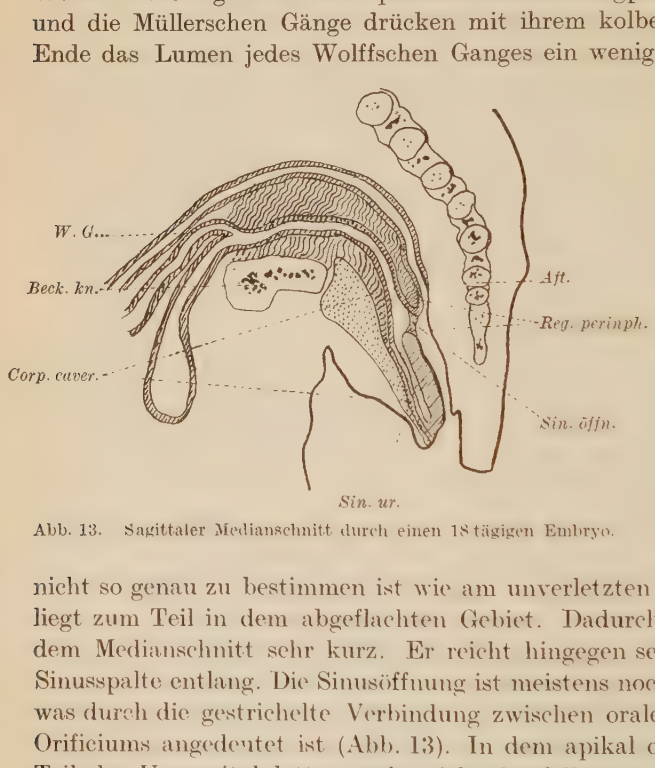

Abb. 13. Sagittaler Medianschnitt durch einen 18tägigen Embryo.

oder weniger ausgepr ten Lumen bahnen s auch bei den Müllersc Gängen Geschlechts terschiede an; doch s danach Fehldiagnc noch sehr leicht mögl Aus dem Medansch (Abb. 13) sind die mal skopisch geschilder Vorgänge an der cau len Seite des Höcl ersichtlich, wenn a die Grenze zwischen Regio perineopha und der Facies urethr nicht so genau zu bestimmen ist wie am unverletzten Objekt. Die Sinusöffn liegt zum Teil in dem abgeflachten Gebiet. Dadurch erscheint der Damm dem Medianschnitt sehr kurz. Er reicht hingegen seitlich etwas weiter an Sinusspalte entlang. Die Sinusöffnung ist meistens noch durch Zellreste verste was durch die gestrichelte Verbindung zwischen oraler und caudaler Wand Orificiums angedeutet ist (Abb. 13). In dem apikal der Sinusöffnung gelege Teil der Urogenitalplatte macht sich ebenfalls vom Sinuslumen her eine spaltung der Entodermzellen bemerkbar. Dadurch wird das zum Apex zieh Lumen vor allem in dem der Sinusöffnung benachbarten Teil erweitert und scheint hier im Querschnitt durchaus als sagittal gestellter Spalt. Nur im kalen Bezirk hat das Lumen die Form des früheren engen Rohres beibehal

Die Konturen der Schwellkörper sind bedeutend schärfer als sonst. Do des zur Harnblase ziehenden engen Sinus urogenitalis hat sich der kaver Körper beträchtlich ausgedehnt und nimmt auf dem Medianschnitt das ehem Septum urorectale bis an die Wand des Rectums fast vollständig ein. Die M kulatur umfaßt die Schenkel des fibrösen Körpers ventral in ihrem ganzen

uf rinnenförmig bis weit auf ihre dorsale Begrenzung hinauf. An dem Corpus toridis sind sie bis über die Basis des Höckers emporgewachsen.

Die Spinalnerven ziehen in dicken Strängen an der dem Dorsum phalli gekehrten Seite des fibrösen Körpers zum Apex, begleitet von vielen Blutgefäßen.

Stadium VIII, 19 Tage post coitum.

Makroskopischer Befund: Durch weiteres intensives Wachstum der Schafthaut ist von neuem eine Gestaltsveränderung des Höckers bedingt. Die Pars glandis ist dadurch deutlich gegen den Schwanz abgeknickt. Am Dorsum hat die Schafthaut das Collum glandis erreicht. Ihre caudalen freien Ränder berühren sich an der Basis der Facies urethralis nahezu, liegen aber apikal noch weiter lateral, so ein dreieckiges Stück der Facies urethralis freilassend, das apikal am breitesten ist.

Die Sinusöffnung ist bedeutend länger als am vorhergehenden Tage und nimmt überall das basale Drittel der Facies urethralis ein. Sie ist aus dem Bereich der Regio perineophallica völlig auf den Phallus verlagert. Dadurch ist der Damm scheinbar etwas an Länge zugenommen, ein Eindruck, der noch dadurch verstärkt wird, daß er jetzt nahezu rechtwinklig zur Facies urethralis liegt. Die Urogenitalplatte reicht nicht mehr ganz bis auf die Spitze. Ihr Verlauf ist bei den einzelnen Embryonen durch die Christa phallica verschieden stark gezeichnet. Sie beginnt also gleichfalls ein Stück unterhalb der Klitorisspitze.

Die Genitalwülste fallen als deutliche Längswülste auf und sind auch oral der Phallusbasis dicht nebeneinander als umbilikal allmählich verstreichende Längswülste zu verfolgen.

Mikroskopischer Befund: Am 19. Tage treten die im vorhergehenden Stadium angedeuteten Differenzierungen an den Geschlechtsgängen deutlicher in Erscheinung. Die Müllerschen Gänge zeigen bei den einzelnen Individuen durchaus abweichendes Verhalten. Bei den männlichen Embryonen haben sie nur noch auf ganz kleine Strecken ein sehr enges Lumen. Am wenigsten stehen sie hierin den Müllerschen Gängen der weiblichen Tiere in ihrem kranialen und weit caudalen Teil nach. In dem Bereich der weit zurückgebildeten Urniere fehlt ihnen ein Lumen völlig. In der daran anschließenden Plica urogenitalis sind sogar nur noch Bruchstücke eines Epithelstranges vorhanden, und nur ganz weit caudal kurz vor der Mündung der Wolffschen Gänge in den Sinus konnten sie wieder auf 8—10 Querschnitten jederseits ein enges Lumen feststellen, die auf drei weiteren Schnitten wieder ineinander übergegangen sind, um sich dann den Wänden der einander stark genäherten Wolffschen Gänge anzulegen und wieder zu verschwinden. Anders bei den drei weiblichen Objekten. Hier sind die Müllerschen Gänge in der ganzen Ausdehnung des vorhergehenden Stadiums vorhanden und weisen auch im Bereich der Plica urogenitalis ein deutliches Lumen auf, das erst nach ihrer Vereinigung in dem Winkel zwischen den beiden Urnierengängen schwindet. Sie legen sich dem Epithel der Wolffschen Gänge gleichfalls an, mit deren Zellen ihr verdicktes Ende verschmilzt. Dabei drücken sie wieder das Lumen jedes Wolffschen Ganges mit ihrem blinden Ende auffällig tief innen ein. Daß die Wolffschen Gänge bei dem Weibchen statt dessen schon jetzt irgendeine Rückbildung erfahren, haben unsere Präparate nicht erwiesen.

Mit dem 19. Tage scheinen sich auch die ersten Geschlechtsmerkmale Phallus anzubahnen. Die 6 von uns untersuchten Embryonen zeigen näm in dem distal an die Sinusöffnung anschließenden Sinuslumen ein verschied Verhalten. Die basal liegende Sinusöffnung ist überall lang und spaltförm Bei zwei Längsschnittserien durch männliche Embryonen ist das Sinuslu nach dem Apex zu in dem an die Öffnung grenzenden Teil als sagittaler peri durch eine niedrige Urogenitalplatte abgeschlossener Spalt zu verfolgen, in der distalen Hälfte wie früher röhrenförmig wird. Dieses proximal erweit Lumen ist mit der schon mehrfach betonten Spaltung der Urogenitalpl zu erklären. Eine Querschnittserie durch ein anderes männliches Tier wies allen Querschnitten ebenfalls die Urogenitalplatte auf, die das Sinuslu nach außen abschließt.

Bei den beiden weiblichen Querschnittserien (Abb. 14) ist

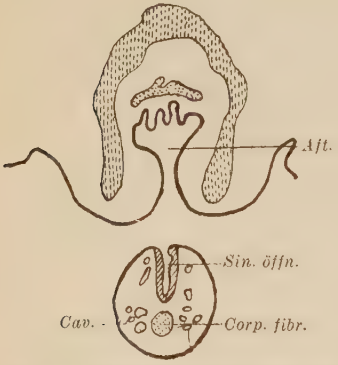

Abb. 14. Querschnitt durch After und Genitoperinealhöcker vom 19. Tage.

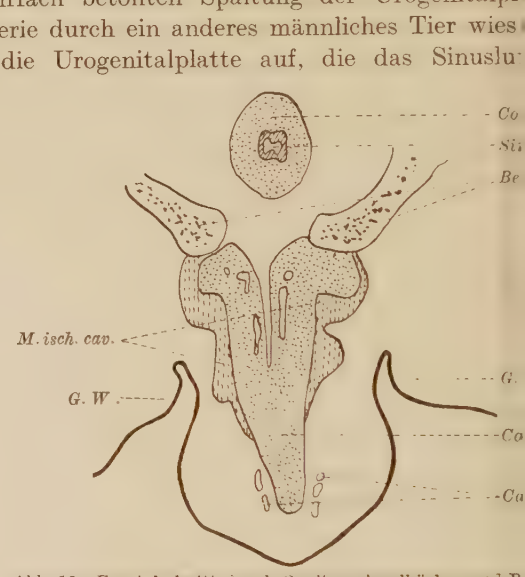

Abb. 15. Frontalschnitt durch Genitoperinealhöcker und B eines 19 Tage alten Embryos.

die Sinusöffnung in Gestalt einer apikal allmählich flacher werdenden Fu fortgesetzt, die bei einem dritten Tier distal allerdings durch ein sehr dü Epithelhäutchen verschlossen ist. Dieses Objekt weist in der Spitze auch ein ganz enges Sinuslumen auf, das bei den anderen beiden nicht zu beobac ist. Die Epithelauskleidungen des früheren spaltförmigen, bzw. rundli Sinuslumens haben sich von der Achse des Phallus her in großer Ausdeh aneinander gelagert, und zwar apikal mehr als nahe der Sinusöffnung, so allmähliche Verflachung der Furche bewirkend. Wir entnehmen diesen Be als erstes Geschlechtsmerkmal an dem Phallus des Weibchens, daß sich Sinusöffnung durch Auseinanderweichen der Urogenitalplatte im periph Teil als Furche auf die Pars libera fortsetzt, indem gleichzeitig durch einanderlagerung der axialen Entodermauskleidungen des früher röhrenförm Lumens der Grund dieser Furche weiter nach der Facies urethralis zu lagert wird. Dabei kann die Furche häufig noch durch ein ektodermales H chen verschlossen sein. Beim Männchen bleibt das Lumen im apikalen noch länger als sagittaler, durch die Sinusplatte verschlossener Spalt, bzw enges Rohr bestehen.

Die bei dem makroskopischen Befund erwähnte Abbiegung der Pars libera toridis nach dem Schwanze zu wirkt sich auch auf den Verlauf des fibrösen örpers aus, der jetzt mit seiner dünnen Spitze deutlich nach der Facies ure- alis umgebogen ist. In dem peripheren Teil des Corpus fibrosum, vornehmlich den beiden Schenkeln, haben sich die Zellen nach Art von Epithelien geordnet, Vorgang, den wir als den Beginn der Bildung einer Tunica auslegen. Durch e Modifizierung ist der Schwellkörper leichter gegen alles benachbarte Ge- be abzugrenzen. Zwischen die Anlage des Beckens und der Crura sind dünne ndegewebsschichten getreten, die also zwischen beiden auch hier eine scharfe renze markieren. Die Anlage des M. ischiocavernosus ist in zahlreiche dünne uskelbündel getrennt (Abb. 15).

In dem mächtig ausgedehnten lockeren Bindegewebe der Schafthaut treten reinzelte kleine Epithelknäuel auf, die ersten Haaranlagen. Die späteren wperschen, bzw. Bartholinschen Drüsen beginnen sich etwas zu verzweigen, d ihre soliden Epithelstränge enden mit kleinen Verdickungen.

Stadium IX, 20tägige Embryonen.

Makroskopischer Befund (Abb. 20): Drei Momente bedingen die auffälligen ränderungen an dem Höcker:

Erstens ist der basale Teil durch erhebliche Ausdehnung des Bindegewebes der dorsalen Schafthaut und an den Seiten plumper geworden. Dieses ener- che Wachstum der von der Basis apikalwärts drängenden Bindegewebsmassen t eine weitere Abknickung der Pars libera clitoridis zum Schwanz hin bewirkt, daß sie jetzt in einem spitzen Winkel gegen die Afteröffnung geneigt ist. e Schafthaut ist mit dem 20. Tage auch an der Facies urethralis mit ihren freien ändern in der proximalen Zone zusammengewachsen, so daß damit der Höcker sal in einem Ring von Bindegewebe ruht.

Die zweite auffällige Erscheinung besteht darin, daß die Afteröffnung h samt der kurzen Regio perineophallica gegen ihre Unterlage erhoben hat. bei ist die kraniale Wand des Dammes in breiter Ausdehnung mit dem Binde- webe der caudalen Schafthaut verwachsen. Die Grenze zwischen beiden jederseits durch eine auf dem Abdomen senkrecht stehende Nische markiert. e Afteröffnung liegt etwas höher als das kurze Perineum. Distal reicht dies ale, erhobene Feld von Damm und After nahezu bis an den proximalen Rand r Pars libera clitoridis. Durch dieses Emporwachsen ist erklärlicherweise die h 19. Tage noch durchaus an der Basis des Höckers liegende Sinusöffnung iter apikal verlagert, indem ihre proximale Wand jetzt durch das Damm- teau festgelegt ist. Dergestalt ist die die apikalwärts ziehende tiefe Furche schließende dünne Epithelmembran beträchtlich kürzer geworden, um so mehr mit dem 20. Tage der Sinus mit seinem apikalen Teil diese dünne Haut, wir am 19. teilweise den Sinusspalt noch verschließen sahen, durchbrochen t. Ganz weit apikal fällt eine in sämtlichen Dimensionen geringere Spitze r Pars libera auf.

Schließlich drittens treten in diesem Stadium zum erstenmal die Genital- ste makroskopisch plastischer in die Erscheinung. Sie sind jedenfalls gegen Basis des Höckers durch eine tiefe Rinne abgegrenzt, während sie nach den

Extremitäten zu wie bisher allmählich verstreichen. Sie setzen caudal an den Aftervorsprung jederseits überragenden Schwanzbasis an und verlau von da als schmale, hohe Längswülste konvex nach außen gebogen am Af Damm und Höcker entlang, um sich ein ganzes Stück umbilikal dieses Fe zu vereinigen, nachdem zwischen beiden zunächst noch eine deutliche Fur wahrnehmbar ist. So hat es den Eindruck, als ob Höcker samt Damm und A in das Abdomen eingesunken seien.

Mikroskopischer Befund: An den Müllerschen Gängen sind keine Fortsch zu konstatieren. Sie gehen immer noch nach Verlust ihres Lumens in die Wä der Wolffschen Gänge über, kurz vor der Mündung in den Sinus. Sie haben selbst also noch nicht eröf

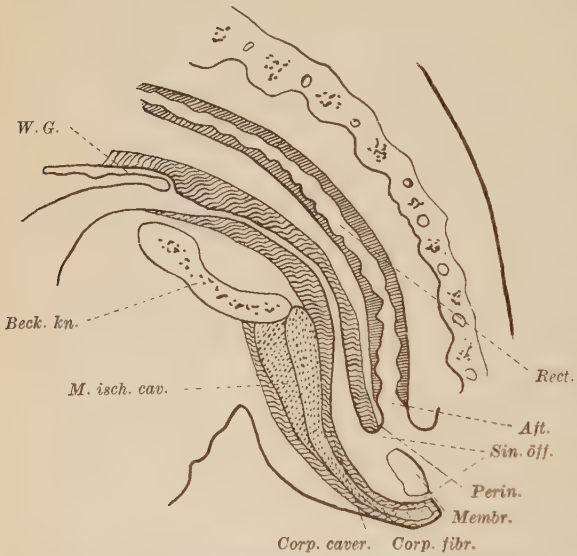

Abb. 16. Sagittaler Medianschnitt durch den Genitalhöcker eines Embryos vom 20. Tage.

Der Längsschnitt (Abb macht die Verhältnisse nach Lupenbetrachtung mikro pisch noch deutlicher. Der l Spalt der Sinusöffnung ist ximal durch den sehr ku Damm begrenzt. Gleichfal die Durchbruchsstelle des S lumens im apikalen Tei kürzerer Spalt ersichtlich. schen beiden Öffnungen is dünne, ektodermale Haut gedeutet (Abb. 16, Membr. natürlich mit den seitl Sinuswänden in Zusammer steht. An ihrer Innenseite mehr oder weniger große reste zu beobachten, die s Sinuslumen an dieser noch eine Weile verengern.

einer Urogenitalplatte kann nach dieser Entwicklung kaum mehr gespr werden, da sie nach ihrer völligen Aufspaltung lediglich die epitheliale Au dung des Sinuslumens, bzw. der Sinusöffnung darstellt. Die apikale Verlag der Sinusöffnung ist nach unserer Meinung seit dem 19. Tage folgenderr vor sich gegangen:

(Abb. 17a –d). Zugleich mit der beginnenden Erhebung des After der Regio perineophallica auf der Abdomenoberfläche beginnt die Umwac der Facies urethralis durch die dicke Schafthaut. Bei diesen Wachstum gängen verhält sich die Regio perineophallica mehr passiv. Denn der eilt dem Damm in seiner Erhebung ein wenig voraus. Durch Ausdehnung umbilikalen Begrenzung in der Richtung auf die Höckerbasis und durch gleichzeitiges Vordringen der freien Seitenränder der Schafthaut kommt es zuerst zu einer Verschmelzung der Bindegewebsmassen beider Organe Oberfläche des Dammes liegt dagegen ein wenig tiefer. Infolgedessen bek die Sinusöffnung zunächst am weitesten apikal eine Ergänzung durch

ansversalen Spalt, der begrenzt wird einmal durch das caudale Höckerepithel, itlich durch das Epithel der freien Schafthauträndер und schließlich caudal n dem Epithel der äußeren Begrenzung des Afters. Durch weiteres zentri- ales Wachstum der Schafthaut und des Afters, vom Zentrum dieses transver- len Spaltes aus gedacht, kommt es zu einer stetigen Einengerung dieses Spaltes, r schließlich in dem proximalen Teil noch eine Weile als enges, epitheliales ohr bestehen bleibt. Endlich geht auch dieses zugrunde, und damit ist dann n dieser Höhe auch der Damm gebildet. So besteht also die caudale Wand es Sinuslumens nach Verschluß seiner ehemaligen Spalte zum Teil aus Epithel, as ein Conglomerat des Ektoderms von den Schafthauträndern und von der ußeren Afterbekleidung darstellt. Zum Teil nur deshalb, weil es manchmal ohl durch seitlichen Druck auf die Spalte der Sinusöffnung zu einer Aneinander- gerung ihrer beiderseitigen Ränder kommt. Entsprechend diesem Vordringen on Schafthaut, After und Damm rückt die basale Grenze der Sinusspalte

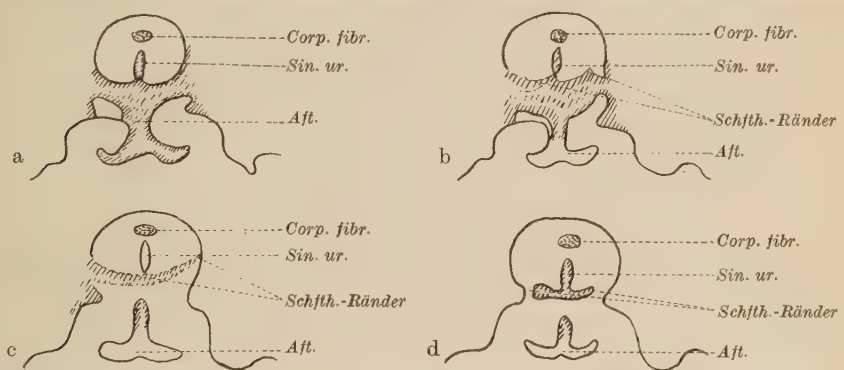

Abb. 17 a—d. 4 Querschnitte durch Genitalhöcker und Aftervorsprung eines 20 tägigen Embryos.

eiter apikal, und auch ihr distaler Rand wird in derselben Richtung verlagert, ndem die dünne Haut, die das Sinuslumen nach der Spitze hin manchmal erschließt, dementsprechend einreißt. Bei diesen Vorgängen wird das im ba- alen Teil des Schaftes liegende Sinuslumen nicht verengert, und es verjüngt ich nur ganz weit basal nach dem Becken zu sehr wenig, bis es im Bereich des bdomens auf dem Querschnitt schließlich rundlich wird.

Die Regio perineophallica besteht in ihren seitlichen Teilen wie die Schaft- aut aus lockerem Bindegewebe. In den medianen Teil hingegen dringt der avernöse Körper ein, der das nach Verlagerung der Sinusöffnung neu entstandene umen umwächst. Dieser Schwellkörper grenzt beim Weibchen direkt an die ingmuskulatur des Afters.

Im Laufe der weiteren Entwicklung schnürt sich die Verbindung von After nd Facies urethralis in der Mitte mehr ein, so daß dadurch die beiden Nischen ier tiefer und der Damm damit schmäler werden als distal und proximal. In er Basis des Genitalhöckers haben sich die Anlagen der Bartholinschen Drüsen eiter verästelt.

Das Corpus fibrosum verläuft entsprechend dem Dorsum phalli in einem mbilikal konvex gekrümmten Bogen, wobei sich seine Spitze besonders energisch

gegen die Facies urethralis umbiegt. Das Corpus clitoridis weist im äußerst Teil einen rundlichen Querschnitt auf, der aber nach der Basis der Pars libe zu dreieckig wird. Lateral, mehr dem Dorsum phalli zugekehrt, wird der fibrö Körper von Nerven und Gefäßen begleitet, welch letztere mit dem 20. Ta in Arterien bzw. Venen zu trennen sind. Weiter ziehen jetzt zum erstenmal v der Aftermuskulatur durch die Regio perioneophallica deutlichere Muskelzi in den Höcker, die sich jederseits in geringer Ausdehnung an das Corpus fibros anheften. Es ist dies die Anlage des M. constrictor cunni. Von dem M. isch cavernosus reicht ein medianer Strang weit apikal, wo er sich unterhalb Biegungsstelle der Klitoris median an ihrer dem Dorsum phalli zugekehrt Seite anheftet, um weiter distal allmählich zu verstreichen. Von der Vereinigun stelle der Crura clitoridis beginnend ist in dem Corpus fibrosum verschied weit ein dünnes bindegewebiges Septum zu verfolgen, und weiter apikal ist doppelte Ursprung des fibrösen Körpers mit dem 20. Tage angedeutet in ei konzentrischen Lagerung seiner Zellen um zwei exzentrische Lumina. In jed Schenkel ist die anfangs nur als hohles Rohr angelegte Achse als Arterie ni mehr zu verkennen, die an der Wurzel des Schenkels aus dem Becken komm in denselben eintritt. Die Schenkel sind basal durch wenig Bindegewebe an d Sitzbeinhöcker befestigt. Ihre ganzen übrigen freien Ränder werden von d M. ischiocavernosus umfaßt.

Stadium X, 21 Tage alt.

Dieses Stadium brachte nur 6 männliche Embryonen, deren Untersuchu wir nicht schildern. Sie fällt einer Parallelarbeit von *Günther* zu, der die E wicklung der äußeren männlichen Geschlechtsorgane darlegt. Wir stellen fest, daß diese Embryonen keine Fortschritte gegenüber dem 20. Tage erken lassen. Da sich nun zu dieser Zeit noch männliche und weibliche Objekte der Entwicklung sehr nahe stehen, vermuten wir, daß auch bei den Weibc wesentliche Veränderungen nicht eingetreten sind, eine Annahme, die uns gehende Untersuchungen von fünf 22tägigen weiblichen Tieren bestätigen.

Stadium XI, 22 tägige Embryonen.

Makroskopischer Befund: Der Phallus hat in allen Dimensionen, und z Schaft und Schafthaut mehr als die Pars libera clitoridis, an Ausdehnung genommen. Dadurch erscheint die Pars libera relativ kleiner, wie ein Vergl des unverletzten Objektes (Abb. 41 u. 42) mit der Abbildung eines solchen v 20. Tage (Abb. 40) zeigt. Das Dorsum phalli ist noch stärker gekrümmt als zuv weder infolge Zunahme des Bindegewebes in der Schafthaut. Demgegenü ist die Facies urethralis durch apikales Wachstum von Regio perineophal und After weiter verkürzt; sie beträgt ungefähr nur noch ein Viertel der Lä des Dorsum phalli. Die Pars libera clitoridis ist nach wie vor stark gegen Damm geneigt. Im Querschnitt zeigt der basale Teil des Phallus eine nah quadratische Gestalt mit abgerundeten Ecken und ist an der Basis an a Seiten durch eine tiefere Rinne gegen den caudalen Beckenabfall eingese Auf die Weise werden die Genitalwülste in dem gleichen Verlauf wie am 20. T plastischer. Die Sinusspalte ist meistens noch, besonders apikal, durch die dü

pithelschicht verklebt. An der Basis ist sie dagegen in mehr oder minder großer sdehnung offen, ist aber makroskopisch als dunkler Streifen bis dicht unterlb der Klitorisspitze zu sehen. Verstärkt wird diese Erscheinung durch eine nenartige Einsenkung der die Spalte verschließenden dünnen Epithelhaut, e so als Crista phallica anzusehen ist.

Am 22. Tage konnten wir zum erstenmal ohne Fehldiagnose nach den inren Geschlechtsorganen makroskopisch das Geschlecht bestimmen. Die Hoden d als solche an ihrer gedrungeneren Gestalt nicht mehr zu verkennen gegenüber n schlankeren, kleineren Ovarien. Zudem sind sie bedeutend weiter caudal rückt als die weiblichen Keimdrüsen, die den Ort ihres Entstehens kaum verssen haben. Schließlich sind beim Männchen die Leitbänder der Hoden beutend stärker ausgebildet als die homologen Organe der Eierstöcke.

Abb. 18. Sagittalschnitt durch den Genitalhöcker eines Embryos vom 22. Tage.

Mikroskopischer Befund: Die Müllerschen Gänge haben den Sinus auch mit esem Tage noch nicht erreicht, sie liegen nach ihrer Verschmelzung wie bisher n medianen Seiten der Wolffschen Gänge blind geschlossen an. Die Urnierenge weisen ein verengertes Lumen auf und sind somit in der Rückbildung beiffen.

Neben der gewaltigen Zunahme des Bindegewebes im Dorsum phalli fällt f dem Sagittalschnitt Abb. 18 ebenso die stark verkürzte Facies urethralis f. Der im Schaft gelegene weite Teil des Sinus hat mit der apikal höher gerdenen Regio perineophallica an Länge gewonnen. Der Schnitt ist in der itorisspitze leider etwas schräg gefallen und hat dort die epitheliale Wand s Sinus getroffen, was in dem quergestrichelten Feld zum Ausdruck gebracht rden soll. Der fibröse Körper ist der Contur des Dorsums durch eine eigene rkere Krümmung besonders in der Pars libera clitoridis gefolgt.

Die Veränderungen seit dem 20. Tage sind am besten in Querschnittserien verfolgen. Daraus ist einmal ersichtlich, daß die distale Verlagerung der usöffnung in der bei 2 Tage jüngeren Embryonen beschriebenen Weise fortuert. Das spaltförmige Sinuslumen, das durch die Epithelien der freien Schaft-

hauträndern und der umbilikalen Begrenzung des Afters einen in der Mit linie der ehemaligen Facies urethralis gelegenen Zuwachs bekommen hat, an dieser Stelle auf Querschnitten seitlich kolbenförmig ausgebuchtet; da ist seine epitheliale Wand gegenüber der im Schaft gelegenen Auskleidu auffällig verdickt. In der ganzen Ausdehnung der Regio perineophallica gel Schafthautbindegewebe und das des Afters ohne Grenze ineinander über.

Die Schafthaut beginnt eben die Pars libera zu überwachsen, und zw reichen ihre seitlichen Teile ganz wenig kranial über die Basis der Pars lib hinaus. Diese Überwachsung geht aber nicht in der einfachen Weise wie an d Schaft vor sich, indem sich das Schafthautbindegewebe ohne Grenze dem Me derm des Schaftes anlegt, sondern ihr apikaler Rand scheint oberhalb des Coll glandis fixiert zu sein. Durch weiteres Drängen der Bindegewebsmassen der Basis her schlägt sich infolgedessen das periphere Ektoderm der Schafthaut nach der Pars libera clitoridis zu um. So entsteht

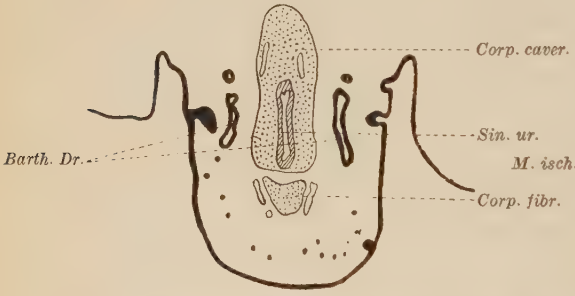

Abb. 19. Querschnitt durch den Genitalhöcker eines 22 tägigen Embryos.

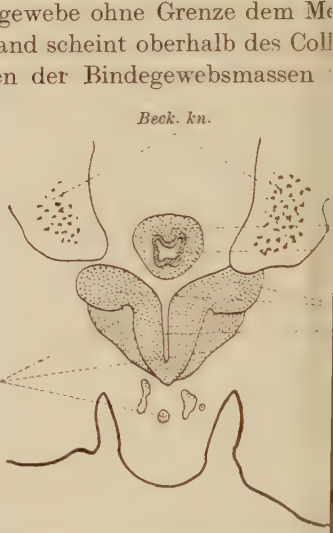

Abb. 20. Frontalschnitt durch die Schenkel und Teil des Körpers der Clitoris eines 22 tägigen Em

am 22. Tage an beiden Seiten des Collum glandis eine kleine Delle zwischen libera und Schafthauträndern, womit die Bildung des Praeputiums eingeleite

Auf dem Querschnitt (Abb. 19) fällt noch besonders die neuerliche dehnung der Bartholinschen Drüsen auf. Ihre bisher soliden Zellstränge h an verschiedenen Stellen zugleich ein Lumen bekommen. Gleichzeitig ha wie ersichtlich, weitere Epitheleinsenkungen von der Oberfläche her an. Haaranlagen in der Schafthaut haben beträchtlich an Zahl zugenommen. Ab schließlich stellt einen Frontalschnitt durch die Crura und ein Stück Corpus clitoridis dar und soll vornehmlich das weitere Eindringen des b gewebigen, sagittal gestellten Septums in das Corpus clitoridis veranschauli

Stadium XII, 23 Tage post coitum.

Makroskopischer Befund: Dieses wie die nächsten Stadien stehen in Zeichen der Praeputiumbildung. So wird diese Neubildung am 23. Tage makroskopisch erkenntlich an der Ausdehnung der im vorigen Stadiu an den Seiten angedeuteten Delle zwischen Praeputium und der Spitz fibrösen Körpers auf dem ganzen Umfang der letzteren. Es ist also sch diesem makroskopischen Befund zu schließen, daß die *Glandarlamelle*, u

es von *Fleischmann* eingeführten Ausdrucks zu bedienen, in gleicher Ausdehnung ngelegt ist. Die Regio perineophallica hat sich entlang der Facies urethralis eiter erhoben und nur noch ein verschwindend kleines Stück derselben frei- assen. Die Sinusöffnung besteht nur noch in einem auffällig kurzen Spalt, iem ihr distaler Rand nämlich an diesem Tage durch die am 19. Tage auf der ars libera zuerst beobachteten kleineren Spitze festgelegt ist, und indem so re Spalte naturgemäß durch weitere, von der Basis herdrängende Zellmassen es Dammes und des Afters verkürzt werden mußte.

Mikroskopischer Befund: An den Müllerschen Gängen sind Wachstums- orgänge auch mit diesem Tage nicht zu verzeichnen. Die Wolffschen Gänge ind aber beträchtlich weiter zurückgebildet und besitzen nur noch in dem audalen Teil ganz nahe ihrer Mündung jederseits ein weites Lumen.

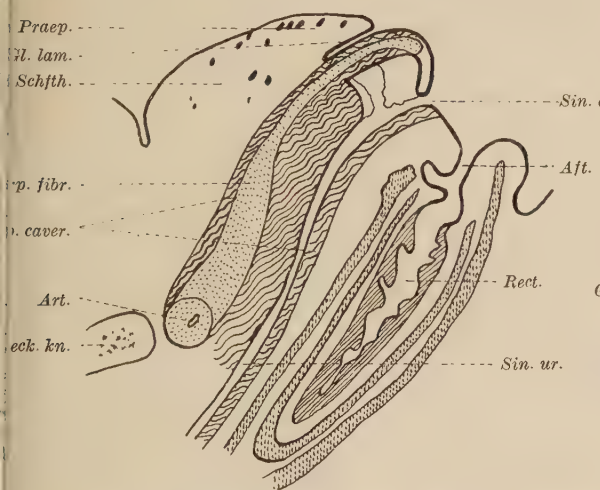

Abb. 21. Sagittaler Medianschnitt durch den Genitalhöcker eines 23 tägigen Embryos.

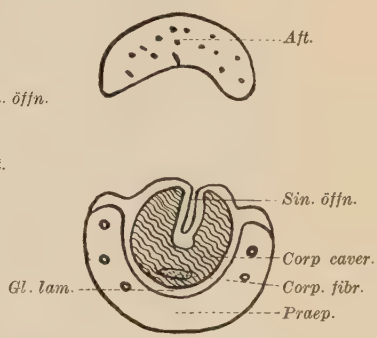

Abb. 22. Querschnitt durch Genital- und Analhöcker eines 23 tägigen Embryos.

Aus dem Medianschnitt (Abb. 21) wird die auffällige Verkleinerung der Sinusöffnung ohne weiteres klar, wenn man die Genese des letzten Tages verfolgt. Das Sinuslumen ist durch das weitere Wachstum vom After- und Dammplateau n dem basalen Teil nicht irgendwie eingeengert. Auf der dorsalen Seite der Klitorisspitze ist die doppelblättrige Glandarlamelle in relativ großer Aus- lehnung vorhanden. Bei der Umwachsung der Pars libera eilt das Praeputium uf dieser Seite den übrigen Teilen voraus, ähnlich wie dies bei der Ausdehnung der Schafthaut an dem Dorsum phalli der Fall war. Besser als viele Worte veranschaulichen die fünf Querschnitte (Abb. 22—26) diese Wachstumsvor- gänge. Der am weitesten apikal gelegte Schnitt (Abb. 22) zeigt das Praeputium nur erst am Dorsum, das die Pars libera clitoridis in einem Halbkreis umfaßt. Einige Schnitte weiter proximal (Abb. 23) sind die Epithelien der freien, schräg basal zusammenlaufenden Praeputiumränder einander so weit genähert, daß sie durch einen zwischen ihnen bestehenden Spalt das Sinuslumen nach der Peripherie hin beträchtlich erhöhen. Wir nennen ihre in der Mittellinie gelegenen Epithelien mit *Henneberg*[23]) (S. 332) *Zuwachsplatte*, da sie gewissermaßen eine

Fortsetzung der aus der Urogenitalplatte stammenden Wandbekleidunge des Sinusspaltes darstellen. Auf dem dritten Schnitt (Abb. 24) berühren sich die Epithelränder des Praeputiums in ihrem peripheren Teil, während die Er gänzung des Sinuslumens in den tieferen Schichten noch besteht. Noch weite nach dem Collum glandis hin wird diese Erweiterung des Sinus durch die seitlich drängenden Bindegewebsmassen des Praeputiums wieder eingeschnürt, so daß hier wie in den tieferen Lagen nur noch eine ampullenartige Erweiterung de

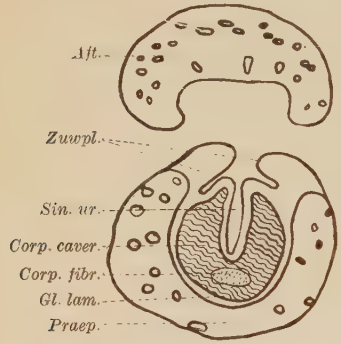

Abb. 23. Ein gleicher Schnitt weiter proximal als Abb. 22.

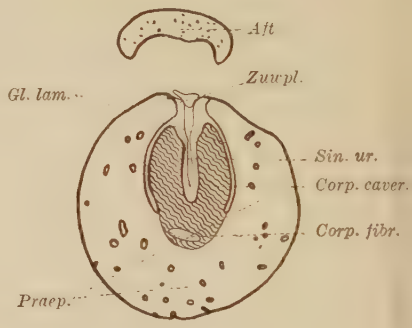

Abb. 24. Querschnitt derselben Serie noch meh proximal als Abb. 23.

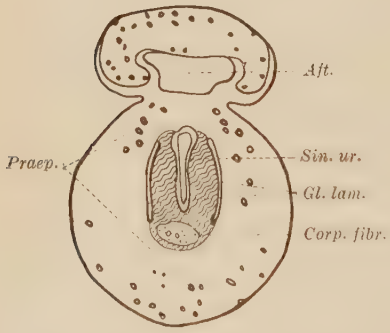

Abb. 25. Ein weiterer Querschnitt durch Anal- und Genitalhöcker desselben Embryos.

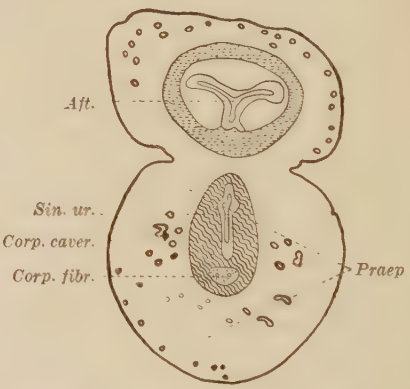

Abb. 26. Querschnitt durch Anal- und Genitalhöcke derselben Serie durch die Basis der Glandarlamelle

Sinuslumens bestehenbleibt. Solches demonstriert ein vierter Querschnitt. Diese Schnitt (Abb. 25) hat noch eben die tiefste seitliche Basis des Praeputiums ge troffen, das den dorsalen Schluß schon wieder verloren hat, und auf einem noch etwas weiter basal liegenden fünften Schnitt (Abb. 26) völlig verschwunden ist

Aus der Genese der Pars libera, die von Anfang an in der Hauptsache aus dem fibrösen Körper mit dem sie hier völlig umgebenden cavernösen Körpe besteht, ist es verständlich, daß das vom Praeputium umschlossene Gebiet jetz und auch späterhin aus diesen beiden Bestandteilen zusammengesetzt ist.

Schließlich ein sechster Schnitt dieser Serie (Abb. 27), der ein wenig dista der Vereinigung beider Klitorisschenkel liegt, soll die Angriffsstellen und die Lage

der verschiedenen, jetzt deutlich ausgeprägten Muskeln zu der Klitoris demonstrieren. Der ringförmige, vom *Sphincter ani* beiderseits an die Klitoris heranziehende M. constrictor cunni fällt am meisten durch seine Mächtigkeit auf. Die ventral des Corpus fibrosum liegenden Muskelbündel des M. ischiocavernosus erscheinen demgegenüber weniger ausgeprägt, da ihre größte Ausdehnung in der Sagittalrichtung liegt. So reicht vor allem das isolierte, am weitesten nach dem Dorsum phalli zu liegende Stück von dem ventralen Symphysenrande bis weit distal an die Klitoris.

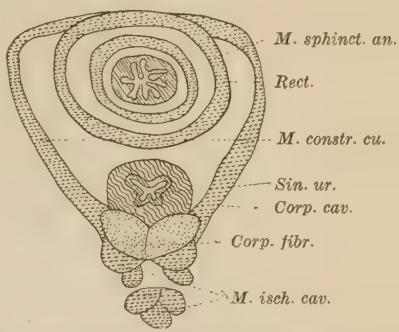

Abb. 27. Querschnitt durch die Muskeln des Afters und des Genitalhöckers eines 23 tägigen Embryos.

Das Sinuslumen liegt entsprechend seiner Bildung zum größten Teil im Schaft und in der Pars libera clitoridis. Seine kleine ampullenartige Erweiterung gegen die Facies urethralis hin liegt dagegen in dem Bereich der Schafthaut und apikal in dem des Präputiums. Der Sinus weist von der Klitorisspitze beginnend im Querschnitt zunächst ein sagittalspaltförmiges Lumen auf, in der Basis des Schaftes noch wird es durch die allseits drängenden Bindegewebsmassen rundlich und damit enger. Auf dem Querschnitt (Abb. 27) ist es stark gefaltet und zeigt etwa x-förmige Gestalt, die im Becken sichelförmig wird mit nach dem Beckenboden gerichteter Konvexität. Es ist überall vom kavernösen Körper umgeben, der sich nur im Gebiet des Präputiums an der Stelle des jüngsten Verschlusses der Sinusspalte noch nicht auf die der Facies urethralis zu gelegene Umgrenzung des Sinus ausgedehnt hat. Im Beckengebiet ist es, an der Mündung der Wolffschen Gänge beginnend, bis zur Ansatzstelle des M. constrictor cunni von einer Muskularis umgeben, die an der ventralen Seite am weitesten distal reicht und hier mit dem Musculus constrictor cunni konvergiert.

Stadium XIII, 24. Tag.

Makroskopischer Befund (Abb. 43 u. 44): Das ovale Feld des Höckers und Aftervorsprungs ist gegenüber dem Tage zuvor sehr gedrungen infolge verstärkten zentrifugalen Wachstums in der Schafthaut und in den seitlichen Begrenzungen des Afters. Dabei bleibt das Gebiet der Regio perineophallica in seinem Wachstum völlig zurück, so daß dadurch die Nischen zwischen den beiden Vorsprüngen von Höcker und After sehr viel tiefer werden. Verstärkt wird dieses gedrungene Aussehen noch durch die an diesem Tage bedeutend ausgeprägteren Genitalwülste, zwischen die der Höcker noch tiefer eingesunken ist. Recht deutlich ist der obere Rand des Praeputiums als Ringfurche um die Pars libera clitoridis ausgebildet, welch letztere kaum mehr mit ihrer apikalen Hälfte frei vom Praeputium ist. Die Afteröffnung ist nahezu bis zur gleichen Höhe wie das Praeputium emporgewachsen, nur die kurze Regio perineophallica liegt etwas tiefer. Die Sinusöffnung ist als ganz kurzer Spalt an der Basis der freien Kloritisspitze mit der Lupe deutlich zu erkennen. Apikal schließt sich eine schmale Rinne an, die bis auf die Mitte der Klitorisspitze reicht, wo sie mit einer ovalen Verbreiterung

endet. Sie ist bedingt durch eine gegen die Oberfläche eingesenkte Membran aus wenig Ektodermzellen, die das darunterliegende Sinuslumen nach außen hin nur noch sehr dürftig abschließt. Im Querschnitt zeigte die Urogenitalplatte in früheren Stadien am weitesten apikal einen hantelförmigen Querschnitt, in dem der periphere wie der zentrale Teil breiter waren als ein beide Verbreiterungen verbindendes schmales Epithelstück. Dadurch ist diese ovale Verbreiterung des Restes der Urogenitalfurche auf der Mitte der Klitorisspitze erklärt.

Mikroskopischer Befund: Die Mündung der Wolffschen Gänge und damit auch das blinde Ende der vereinigten Müllerschen Gänge sind etwas weiter in das Becken hinein vorgedrungen.

Der Sagittalschnitt (Abb. 28) zeigt die Verhältnisse bei dem am weitesten entwickelten Objekt. Hier ist ein verhältnismäßig großer Teil der Pars liberavom Praeputium überwachsen. Auf der Klitorisspitze ist die Medianlinie nicht

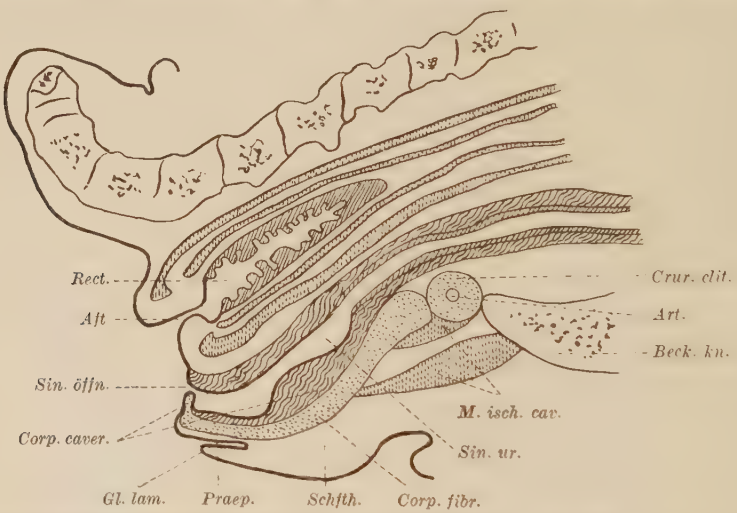

Abb. 28. Sagittaler Medianschnitt durch Anal- und Genitalhöcker eines Embryos vom 24. Tage.

genau getroffen. So erklärt sich die breite Mesodermzunge, die von dem Dorsum phalli gegen die Facies urethralis, wenn man überhaupt noch von einer solchen sprechen will, vorspringt und das Sinuslumen durch eine relativ solide Platte nach oben hin abzusperren scheint. Diese breite Zunge geht wenige Schnitte weiter median in die sehr dünne und daher leicht zerrissene ektodermale Membran über. Die übrigen Verhältnisse sind denen auf dem Medianschnitt vom Tage zuvor (Abb. 21) sehr ähnlich.

Nach zwei Querschnitten sollen die Beziehungen und Lageverschiedenheiten von Pars libera clitoridis und Praeputium zueinander näher erläutert werden, da in dem verschiedenen Verhalten von beiden Gebilden das charakteristischste Geschlechtsmerkmal für Kaninchenembryonen besteht, deren äußere, vor allem makroskopisch sehr ähnlichen Verhältnisse immer noch zu Fehldiagnosen führen. Der Unterschied besteht in der grundverschiedenen Verbindung von Pars libera clitoridis und Praeputium. Beim Männchen umfassen die Ränder der Glandalamelle die Klitorisspitze in ihrer ganzen Ausdehnung ringförmig. Nur nach

er Facies urethralis zu bleibt die nicht vollständig vollzogene Aneinanderlage-ung der freien Ränder zeitlebens in Gestalt des *Frenulums*, einer dünnen binde-ewebigen Platte, bestehen, die so eine bleibende schmale Verbindung von Pars ibera und Praeputium darstellt.

Diese Verbindung ist bei dem weiblichen Tier von Anfang an sehr viel eiter. Die Durchsicht der beiden Querschnittserien ergab folgendes: In den weitesten apikal gefallenen Schnitten ist die beim vorigen Stadium schon wähnte Zuwachsplatte auch jetzt vorhanden. Sie enthält namentlich weit pikal eine bemerkenswerte querliegende Ergänzung des sonst sagittal spalt-rmigen Lumens. Doch dieses Lumen der Zuwachsplatte wird mit jedem efer liegenden Schnitt mehr verengert, bis nur die ampullenartige Erweiterung es Sinus übrigbleibt, die auch jetzt noch nahezu bis an die Basis des Phallus verfolgen ist. Die Zuwachsplatte selbst schwindet nach wenig weiteren chnitten auch, nachdem die Praeputiumränder sich zuvor seitlich davon ge-ennt haben. So kommt schnell as Bild zustande, wie es aus dem chnitt (Abb. 29) ersichtlich ist. ieses ist in der Hauptsache der ustand auch beim erwachsenen ier. Es besteht hier also im Gegen-tz zu dem männlichen Individuum ne breite bindegewebige Verbin-ung zwischen Pars libera und Prae-utium, die ungefähr den vierten eil der Peripherie der Glandar-melle beträgt.

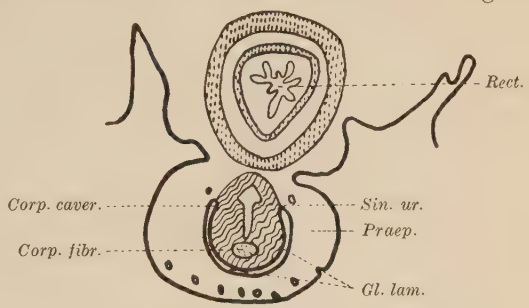

Abb. 29. Querschnitt durch Anal- und Genitalhöcker eines 24 tägigen Embryos.

Noch einer auffallenden Erscheinung muß Erwähnung getan werden. Es urde maroskkopisch schon eine merkliche Vertiefung der Nischen zwischen fter und Phallus bemerkt. Querschnitte bestätigen diesen Befund und erweisen cht nur eine relative Verengerung der Regio perineophallica besonders im mitt-ren Abschnitt, sondern es geht daraus klar hervor, daß der Damm seitlich sogar solut in transversaler Richtung eingeschnürt ist. Der so verschmälerte Damm steht seitlich nach wie vor aus einer schmalen Zone lockeren Bindegewebes, ährend sein sagittaler Teil dichtere, regellose Zellagen aufweist. Wir schließen raus, daß die Einengung infolge seitlichen Drucks der starke Wachstumsvor-nge aufweisenden Bindegewebsmassen im After und Phallus zustande kommt.

In dem Corpus fibrosum sind vor allem in dem Gebiet kurz distal der Ver-nigungsstelle beider Schenkel dünne transversal verlaufende Bindegewebs-sern zu sehen, und es fallen weiter vereinzelte Blutkörperchen in dem sonst chten Zellgewebe auf. Das erste Auftreten dieser Erscheinungen geht in das rige Stadium zurück.

Stadium XIV, 25 tägige Embryonen.

Makroskopischer Befund: Die makroskopischen Verhältnisse sind denen einem Tag jüngeren Objekten durchaus gleich. Ein weiteres Überwachsen r Klitorisspitze durch das Praeputium ist kaum festzustellen.

Mikroskopischer Befund: Auch hier sind nur geringe Fortschritte anzuführen. Das Verschmelzungsstück der Müllerschen Gänge liegt dem Sinus wohl etwas näher, es endet nach wie vor blind an der medioventralen Seite der Wolffschen Gänge. So ist also von der Ausbildung der Vagina auch an diesem Tage noch wenig zu bemerken. Die Wolffschen Gänge haben im caudalen Teil noch das gleiche Lumen wie in den letzten Tagen behalten. Sie münden mit zwei Längsspalten in das Sinuslumen. Nach ihrer Vereinigung haben sie eine im Querschnitt sichelförmige Gestalt, deren Konvexität dem Sinus zugekehrt ist. Von ihren seitlichen Hervorragungen ist je ein Epithelstrang weiter caudal zu verfolgen, der allmählich in dem Epithel des Sinus verstreicht. Dies ganze Mündungsgebiet mitsamt dem vereinigten Abschnitt der Müllerschen Gänge ist kaum weiter im Becken vorgerückt.

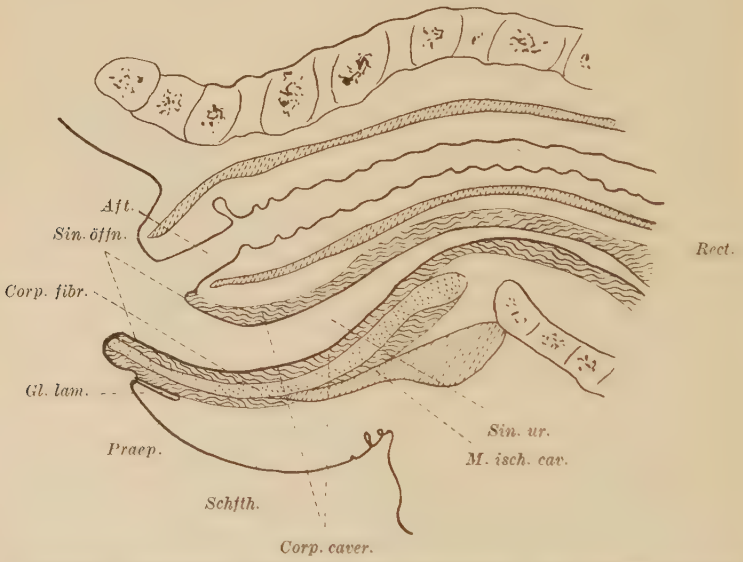

Abb. 30. Sagittaler Medianschnitt durch Anal- und Genitalhöcker eines 25tägigen Embryos.

Eine Sagittalschnittserie (Abb. 30) läßt die Sinusöffnung an diesem Tage auf der abgeplatteten Spitze der Pars libera als einen ungefähr in einem rechten Winkel zur Afteröffnung liegenden Längsspalt erkennen, der auf der Klitorisspitze zwei Drittel der Medianlinie ausmacht. Der am vorhergehenden Tage noch in Gestalt der dünnen Membran bestehende Rest der Urogenitalplatte ist also inzwischen auch völlig gespalten, so daß die Sinusöffnung durch diesen Vorgang beträchtlich verlängert ist. Sie wird caudal durch den apikalen Rand der Regio perineophallica und cranial durch die Verlängerung der zentralen Sinuswand festgelegt. Die Querschnittserie zeigt ein etwas abweichendes Bild des Sinuslumens, indem sich nämlich seine sagittalen Epithelauskleidungen nach Art der ersten Differenzierung des Sinuslumens zum weiblichen Geschlecht am 19. Tage post coitum von innen heraus aneinanderlegen, so daß also das sonst gleichmäßig weite Sinuslumen bei diesem Embryo in der Pars libera zu zwei Dritteln nur einen sehr engen sagittalen, teilweise verklebten Spalt darstellt

Statt dessen ist das Sinuslumen hier in dem der Regio perineophallica zu gegenen Drittel kolbenartig erweitert und mit einem stark verdickten Epithelbelag ausgekleidet. So kommt denn in tieferen Schnitten nach dem Hinzutreten des Lumens in der Zuchsplatte bei diesem Objekt die Gestalt des Sinuslumens zustande, wie sie die Abb. 31 aufweist, mit ei Aufbauschungen aneinander, die einem engen palt aufsitzen. Wir legen dieser Erscheinung, da ie uns nur einmal begegnet, keine weitere Bedeung bei, außer daß die Gestalt des Sinuslumens twas variieren kann. Im Gegensatz zum Männhen heben wir hervor, daß beim Weibchen ein eites, spaltförmiges Sinuslumen die Regel ist.

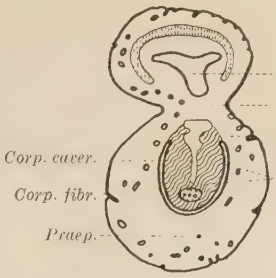

Abb. 31. Querschnitt durch Anal- und Genitalhöcker vom 25. Tage.

Stadium XV, 26. Tag.

Wir begnügen uns an diesem Tage mit der Wiedergabe einer doppelten Anicht der makroskopischen Verhältnisse in den Abb. 45 u. 46. Es ist nur noch in verschwindend kleines Stück der Klitorisspitze nicht vom Praeputium überwachsen, so daß es auf seiner Oberfläche deutlich den Eingang zum Sinus rogenitalis als einen nach der Facies urethralis zu verbreiterten Spalt erennen läßt. Die Lage und die Vereinigung der sehr stark abgegrenzten Genialwülste ist recht plastisch.

Die mikroskopischen Verhältnisse bieten keine wesentlichen Unterschiede egenüber dem 25. Tage, weshalb wir uns gleich der Beschreibung des nächsten Stadiums zuwenden.

Stadium XVI, 27. Tag.

Makroskopischer Befund (Abb. 47 u. 48): Die Pars libera ist nunmehr völlig n dem Praeputium versunken, und in der Aufsicht (Abb. 47) ist nur noch ein leines rundes Stück ihrer abgeplatteten Spitze mit einem kurzen Teil des Sinusspaltes in dem *Orificium praeputii* zu sehen. Der After hat nahezu die gleiche Höhe wie der Höcker. Zwischen beiden liegt der sehr kurze und schmale Damm.

Mikroskopische Verhältnisse: Die spaltförmige Sinusöffnung ist gegenüber em 25. Tage infolge des weiteren Vordringens der Regio perineophallica horiontal zum Abdomen zu liegen gekommen und bildet mit der Afteröffnung inen stumpfen Winkel. Das Sinuslumen hat in den letzten Tagen nichts an der Höhe seines spaltförmigen Lumens im Höcker verloren. Die Durchsicht einer Querschnittserie ergab nur, daß mit diesem Tage der im basalen Teil des Höckers egende Sinus stark gefaltet ist, um dann weiter nach dem Becken zu in eine uerovale Form überzugehen.

Das Corpus fibrosum ist außer in dem Bereich der Glandarlamelle von iner deutlichen bindegewebigen Tunica albuginea umschlossen. Nur in der Klitorisspitze ist die Grenze gegen den cavernösen Körper weniger scharf marliert. An der Anheftungsstelle am Becken ist die Eintrittsstelle einer Arterie den Schwellkörper angedeutet (Abb. 32), die jederseits im Schwellkörper is in die Pars libera clitoridis als solche zu verfolgen ist.

Die Genitalwülste zeigen in ihrem lockeren Bindegewebe zahlreiche Haa anlagen, ebenso Schafthaut und Praeputium. Von dem Ektoderm der Schaf haut halten die Epitheleinsenkungen zu den Bartholinschen Drüsen immer noc an. Diese Drüsenpakete haben inzwischen eine mächtige Ausdehnung v ungefähr Bohnenform bekommen. Sie zeigen durchaus in ihrem der Mit des Phallus zugekehrten Teil die Struktur der definitiven Drüsen. Im Praep tium haben sich Anlagen zu vielen kleineren Drüsen gebildet.

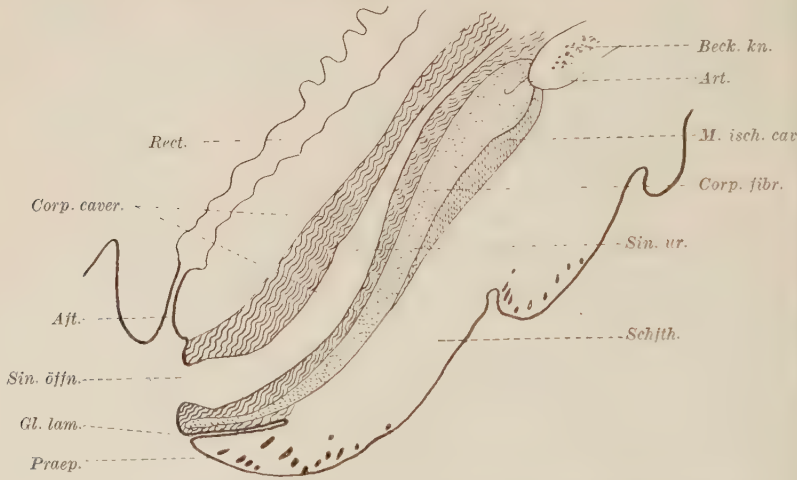

Abb. 32. Sagittaler Medianschnitt durch Anal- und Genitalhöcker eines 27tägigen Embryos.

Stadium XVII, 28tägige Embryonen.

Makroskopischer Befund: In den letzten Tagen des embryonalen Lebe sind nur noch wenig Besonderheiten in der Entwicklung aufgefallen. Es komm lediglich auf eine gleichmäßige Weiterbildung der einmal angelegten Organe a meistens in gleichen Verhältnissen. Zudem sind am letzten Tage vor der Gebu auch keine Neubildungen mehr zu beobachten. Das Präeputium hat die Pa libera weiter umwachsen, und das Orificium praeputii ist sehr eng geworden, daß die Klitorisspitze äußerlich kaum mehr zu sehen ist.

Mikroskopischer Befund: Auch dabei ergeben sich beachtenswerte Fo schritte nicht. Die Klitoris weist nur eine lockerere Struktur auf gegenüber d letzten Tagen, so daß jetzt die Tunica albuginea im Vergleich zu dem von qu verlaufenden Spalten und Bindegewebsfasern durchzogenen Kern als brei Hülle mit dichterer Zellage auffällt. Auf Querschnitten verläuft auf der de Sinus zugekehrten Seite eine mediane Rinne, die bei der Beschreibung d Genitalien des ausgewachsenen Tieres schon als Homologon der Harnröhre rinne des Männchens beschrieben wurde. Am Grunde dieser Rinne begi die Tunica albuginea das Corpus fibrosum dorsoventral zu durchsetzen. ist also am letzten Tage vor der Geburt in ganzer Ausdehnung des fibrös Körpers das mediane, bindegewebige Septum angelegt.

Unsere Schnittserien reichen in den letzten Tagen nicht mehr weit gen

panial, um Angaben über das Verhalten der Müllerschen Gänge zum Sinus zu machen. Wir stellen aber fest, daß von einer Vagina in der caudalen Beckenhälfte nicht die Spur vorhanden ist.

Stadium XVIII, 2- und 5tägige Junge.

Makroskopischer Befund: Die Abb. 49 u. 50 geben die äußeren Verhältnisse des Phallus eines 5tägigen Weibchens wieder. Der Höcker übertrifft den Aftersprung bei weitem an Mächtigkeit. Er steht nahezu senkrecht auf dem Beckenabfall und zeigt auf seiner stumpfen Spitze deutlich das enge Orificium praeputii. Auch in der Aufsicht (Abb. 49) ist die Pars libera clitoridis jetzt nicht mehr zu erblicken. Der Höcker ist in allen drei Dimensionen fast gleich groß. Seine caudale Begrenzung verläuft gerade, während der umbilikale Abfall wie in der ganzen Entwicklung ausgesprochen konvex gewölbt ist. Auffallend ausgebildet sind die Genitalwülste, die umbilikal des Dorsum phalli vollständig ineinander übergehen. Deutlich sind die tiefen Nischen zwischen Phallus und After zu sehen, die den kurzen und schmalen Damm bedingen. So erinnern diese äußeren Verhältnisse durchaus an den Phallus des ausgewachsenen Weibchens.

Mikroskopischer Befund: Aus der Durchsicht einer Querschnittserie durch den Phallus eines 2-tägigen Weibchens ergibt sich, daß mit dem Abschluß des embryonalen Lebens die äußeren Genitalien sich auch mikroskopisch im Prinzip nicht mehr von dem definitiven Zustand unterscheiden. Es sind alle späteren Organe in ihren Anlagen vorhanden. Die weiteren Entwicklungsvorgänge im postembryonalen Leben laufen lediglich auf ein ungleiches Wachstum der einzelnen Teile und damit auf eine Verschiebung in ihren Dimensionen und Proportionen hinaus.

Ganz abweichend von den übrigen Säugern und vor allem von den daraufhin untersuchten Nagern ist das Verhalten der Müllerschen Gänge in ihrer Ausbildung zur Vagina. Schon *Egli*[10]) (S. 49) betont das sehr langsame Wachstum der weiblichen Geschlechtsgänge des Kaninchens zuzeiten frühester Entwicklung, Beobachtungen, die *Kölliker*[28]) (S. 980) durchaus bestätigt. Wir wiesen im Verlauf unserer Untersuchungen verschiedentlich auf die geringe Weiterentwicklung der Müllerschen Gänge nach ihrer Verschmelzung kurz vor der Mündung der Wolffschen Gänge in den Sinus hin. Bei unseren letzten Stadien ergab sich, daß sie die caudale Hälfte des Beckens selbst in den ersten Tagen nach der Geburt noch nicht erreicht haben. Wir nehmen deshalb an, daß dieses langsame caudale Vordringen der Müllerschen Gänge begründet ist in der weit zurückliegenden Verbindung von Vagina und Harnröhre, wie wir sie bei dem ausgewachsenen Tier feststellten, bei dem die Harnröhre ungefähr 4 cm vor der Vulva in das Vestibulum mündet. Demnach ist der jetzt im Höcker liegende Teil des Sinus und auch noch ein Teil im Abdomen identisch mit dem Vestibulum, und man kann seit dem Verschluß des Sinusspaltes durch das Epithel der Schafthauträndер wie des Aftervorsprunges mit vollem Recht von der Anlage des Scheidenvorhofes im Höcker sprechen.

Auch Auskleidung und Gestalt dieses Sinusabschnittes entsprechen durchaus den Verhältnissen des ausgewachsenen Kaninchens. Der spaltförmige Querschnitt ist absolut weiter geworden und im ganzen Verlauf mit gemischtem Epithel, vornehmlich Pflasterepithel ausgekleidet.

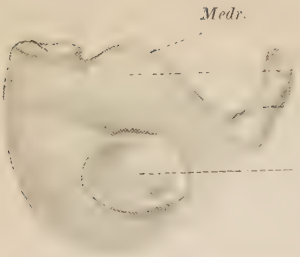

Abb. 33. Kloakenhöcker eines 13tägigen Embryos.



Abb. 34. Kloakenhöcker eines Embryos vom 14. Tage.

Abb. 35. Genitoperinealhöc 15 tägigen Embryos



Abb. 36. Genitoperinealhöcker eines 16tägigen Embryos.

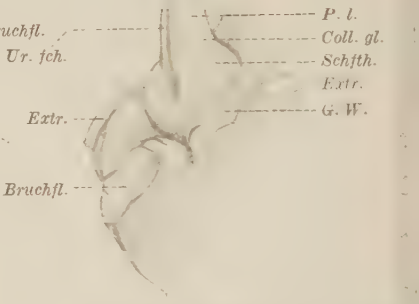

Abb. 37. Genitoperinealhöcker eines 16tägigen Embryos, von der Seite gesehen.

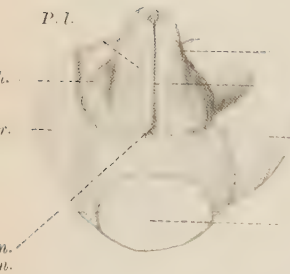

Abb. 38. Genitalhöcker eines 17tägigen Embryos.

Abb. 39. Genitalhöcker eines 18tägigen Embryos. Aufsicht auf die Facies urethralis.

Abb. 42. Genitalhöc 22tägigen Embryos, vo



Abb. 40. Genitalhöcker, Damm und After eines Embryos vom 20. Tage.

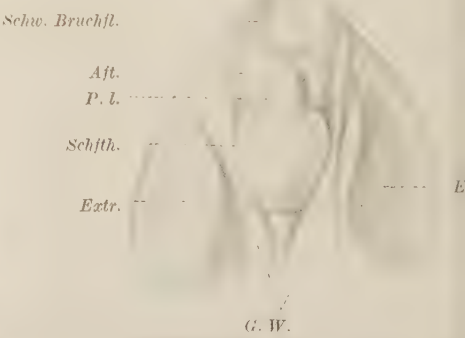

Abb. 41. Genitalhöcker eines 22tägigen Emb Dorsum phalli gesehen.

Genital- und Analhöcker
tägigen Embryos, seitlich.

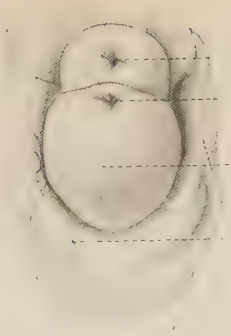

Abb. 50. Aufsicht auf Geschlechts- und Analhöcker eines 5 tägigen Jungen.



Abb. 49. Geschlechts- und Analhö
eines 5 tägigen Jungen, von der
gesehen.

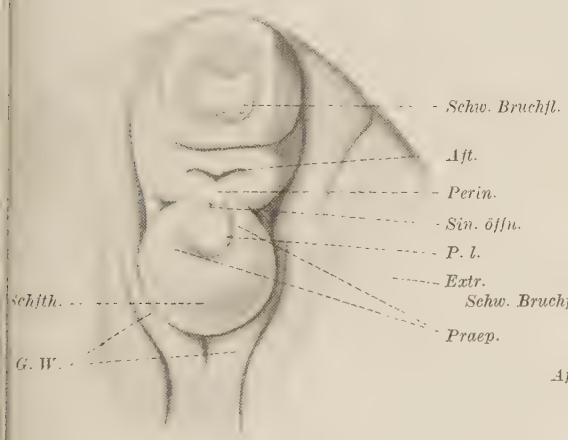

Genital- und Analhöcker eines Embryos vom 26. Tage.



Abb. 44. Aufsicht auf Geschlechts- und
Analhöcker eines 24 tägigen Embryos.



Abb. 46. Genital- und Analhöcker eines 26 täg
Embryos, von der Seite.

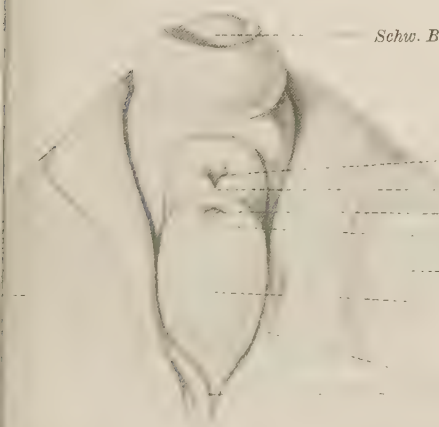

Genital- und Analhöcker eines 27 tägigen Embryos.



Abb. 48. Abb. 47 von der Seite gesehen

In der Pars libera liegt das der Facies urethralis zu gelegene Viertel dieses Lumens, das der Zuwachsplatte entstammt, völlig im Bereich des die Praeputium ränder verbindenden Bindegewebes. In der Ausdehnung des Schaftes ist di Ergänzung des Sinus durch den aus den freien Schafthauträndern und der After begrenzung gebildeten Abschnitt in einer geringen Erweiterung kenntlich Im basalen Viertel des Phallus wird das Sinuslumen stark gefaltet und symmetrisc sternförmig. Nach dem Becken zu wird es mehr und mehr transversal ausge bildet und nimmt schließlich im Becken konvexe Gestalt an mit weit gege das Rectum ausladenden Schenkeln.

Die Struktur der Klitoris ist auch charakteristisch. Es fehlt ihr allerding im peripheren Teil noch das Fettgewebe. Aber deutlich ausgeprägt ist doch da Gerüst von Bindegewebssträngen, wie wir es an dem fibrösen Körper des aus gewachsenen Tieres betonten. Das ganze mesodermale Gewebe ist noch lockere geworden, indem sich die früher dichten Zellagen in einzelne Stränge aufgelös haben, zwischen denen viele Capillaren verlaufen. Das bindegewebige Septu reicht weit in die Spitze hinein. Im ganzen ist der fibröse Schwellkörper im Ver gleich zu dem cavernösen Schwellkörper relativ kleiner geworden.

Drüsen und Muskulatur gleichen schon in den voraufgegangenen Tage völlig den ausgebildeten Organen. So ist denn der definitive Zustand in alle Teilen mit dem zweiten Tage nach der Geburt erreicht, und wir betrachte unsere Untersuchungen mit diesem Tage als abgeschlossen.

C. Zusammenfassung der Ergebnisse.

Wenn wir diese Entwicklung von den frühesten Stadien an schildern, sin wir bezüglich der Entwicklung von Ekto-Entodermverbindung und der erste Anlage der Kloake und Kloakenmembran bis zum Beginn unserer eigene Untersuchungen auf eine zusammenhängende Wiedergabe der Beobachtunge früherer Autoren angewiesen. Um jedoch Wiederholungen zu vermeiden, fasse wir diese Angaben möglichst kurz zusammen.

1. Die Ekto-Entodermverbindung.

Die früheste Anlage der Ekto-Entodermverbindung wurde von *Strah Kölliker*, *Tourneux* und *Giacomini* übereinstimmend bei Kaninchenembryone mit 3–5 Urwirbeln beobachtet. Zu diesem Zeitpunkt schwindet das Mesoder mitten auf dem Endabschnitt des Primitivstreifens zwischen den beiden Ep thelien, die sich so in geringer Ausdehnung aneinanderlegen. Diese anfan sehr schmale Membran verbreitert sich bei Kaninchenembryonen mit 11 un 13 Urwirbeln. Länger als bei anderen Nagern, z. B. als bei der Ratte, bleibt d Ekto-Entodermverbindung beim Kaninchen auf der Dorsalseite des Embry liegen. Erst um die Mitte des 9. Tages beobachtete *Strahl*[34]) (S. 163) eine Ve lagerung der Ekto-Entodermverbindung von der oberen Wand des Enddarm auf die ventrale Seite des Embryos. Damit hat diese Bildung ihre definiti Lage am Embryonalkörper erreicht.

2. Schwanzdarm, Kloake und Kloakenmembran.

Über die Anlage und erste Entwicklung dieser drei Organe stehen uns n einige kurze Angaben und wenige Zeichnungen von *Strahl* zur Verfügung. E

ihem Embryo von 9 d 3 h nach der Begattung weist die Kloake eine recht omplizierte Gestalt auf. Sie zeigt dorsal jederseits eine schmale Ausbuchtung, ie trichterförmige Mündung der Wolffschen Gänge, so daß wir also zu diesem eitpunkt mit Recht von einer Kloake sprechen können. Damit ist die Ekto-Entodermverbindung dann ihrerseits zur Kloakenmembran geworden. Zwischen eiden verdickten Epithelien ist eine scharfe Grenze markiert.

Der nächstältere Embryo von 10 d $1^1/_2$ h weist in seinem wohlausgebildeten chwanzende zum erstenmal deutlich den allerdings schon in der Rückbildung egriffenen Schwanzdarm auf. Nur in seinem kranialen Abschnitt berührt das Entoderm des Schwanzdarmes noch das Ektoderm, so daß also die Kloakenembran ein kurzes Stück auf die ventrale Seite des Schwanzfortsatzes hinaufeicht. Sicherlich hat aber in früheren Stadien eine Verbindung von Ekto- nd Entoderm auch in ganzer Länge des Schwanzfortsatzes bestanden, eine erbindung, die am 10. Tage aber schon wieder durch die seitlich wuchernden Mesodermmassen gelöst ist. Diese Erwägung berechtigt uns, nach Analogie ei der Ratte auch beim Kaninchen zu diesem Zeitpunkt für die verbleibende Ekto-Entodermverbindung den Terminus Kloakenmembran anzuwenden; denn uf dem Schwanzfortsatz ist die Ekto-Entodermverbindung wieder gelöst, eren Anlage in der auf der dorsalen Seite des Embryos zu frühesten Zeiten ngelegten Ekto-Entodermverbindung neben der Anlage der Kloakenmembran nthalten war.

Das jüngste von uns untersuchte Stadium vom 12. Tage zeigt folgende erhältnisse:

Nach Entfernung der Extremitätenanlagen, des Schwanzfortsatzes und des Nabels wird die Lage der Kloakenmembran schon makroskopisch erkennbar durch ie Medianrinne, die durch starke Wachstumsvorgänge in dem Mesoderm beiderseits der Ekto-Entodermverbindung und durch gleichzeitige Ausbildung von mbilikalgefäßen entstanden ist. Diese Medianrinne (Abb. 2 u. 3) wird früher uch auf der ventralen Seite des Schwanzfortsatzes die Ekto-Entodermverbindung begleitet haben; denn wir sehen jetzt noch bei zwei der Objekte einen Rest derselben auf dem Schwanz erhalten, während sie bei dem dritten gleichaltrigen Embryo an dieser Stelle wieder völlig verschwunden ist. Der Schwanzdarm ist in der fortgeschrittenen Entwicklung weiter zurückgebildet und bei dem am weitesten entwickelten Embryo nur noch als dünner Epithelstrang vorhanden, von dem nach *Strahl* mit dem 13. Tage [34) Abb. 15] nur noch ein verschwindender Rest nahe der Kloake übrigbleibt, um schon bei unserem 13tägigen Embryo völlig zu verschwinden. Inzwischen ist die Gestalt der Kloake weiter kompliziert. Auf dem Querschnitt (Abb. 2) hat sie im wesentlichen eine dreieckige Form mit ventral gerichteter Spitze. Der Darm setzt sich deutlich gegen die Kloake ab, er ist aber in dem dorsalen Teil der Kloake noch als schmale Ausbuchtung ihres Lumens zu verfolgen. Nach wie vor buchtet sich die Kloake den Wolffschen Gängen entgegen, die sich weiter caudal als der Darm in die Kloake eröffnen. Das Lumen des Darms ist rundlich und der aus der Kloake kranioventral abbiegende Sinus urogenitalis queroval, über dessen früheste nlage beim Kaninchen von den Autoren auch keine Angaben gemacht werden. Die zwischen Darm und Sinus urogenitalis liegenden Mesodermmassen stellen

das Septum urorectale dar, das jetzt schon ein wenig caudal vorgedrunge ist und somit die Teilung der Kloake eingeleitet hat.

Das sonst überall einschichtige Entoderm ist nur im ventralen Teil de Kloake 2—3schichtig, dem hier in der Ausdehnung der Kloakenmembran ein Schicht kubischer Ektodermzellen anliegt. Die Kloakenmembran reicht be 2 Embryonen vom Nabel aus noch ein Stückchen auf den Schwanzfortsat hinauf. Ektoderm und Entoderm sind sehr wohl voneinander zu unterscheiden

3. Kloakenhöcker, Kloakenplatte, fortschreitende Teilung der Kloake in Sinu urogenitalis und Rectum.

Aus der Abbildung eines Medianschnittes von *Strahls* fast 13tägigem Ka ninchenembryo ist eine ganz geringe Hervorwölbung der postumbilicalen Leibes wand ersichtlich. Bei unserem Stadium II vom 13. Tage ist dieses Gebiet be deutend stärker hervorgebuchtet, und es ist in diesem Gebilde nicht mehr di Anlage des Kloakenhöckers zu verkennen, die beim Kaninchen also am End des 12. Tages zum ersten Mal in die Erscheinung tritt. Von Anfang an ist da Gebilde etwas gegen den Schwanz geneigt, bedingt durch eine längere, flach Abdachung nach dem Nabel zu und durch einen steilen, caudalen Abfall (Abb. 33) Mit dem 14. Tage ist der Höcker bedeutend höher und hat etwa die Gestal einer dreiseitigen Pyramide mit abgerundeter Spitze. Seine caudale Seite is platt, während er umbilikal durch zwei ein wenig konvex gewölbte Flächen begrenzt ist, die median in einer stumpfen Kante zusammenstoßen. Er nimm das ganze Gebiet zwischen Nabel und Schwanz ein. Seitlich zeigt er bald eine Abknickung eines schlankeren apikalen Teiles gegen eine mächtigere Basis, den Schaft. Die Medianrinne beginnt am 13. Tage (Abb. 33) ungefähr auf der Mitte der kranialen Höckerkante, ist am 14. Tage (Abb. 34) nur noch etwas unter halb der Pyramidenspitze festzustellen, um sich vom 15. Tage (Abb. 35) an völ lig auf den caudalen Höckerabfall zu beschränken. Der Höcker ist nur gegen den Schwanz durch eine Furche deutlich abgesetzt.

Die Kloake wird mit dieser Hervorwölbung der Leibeswand teilweise in die caudale Höckerhälfte verlagert. Dabei wird ihr Lumen durch Wachstums vorgänge in dem seitlichen Mesoderm beträchtlich eingeengert, bis schließlich ihre beiderseitigen Entodermauskleidungen peripher an der Kloakenmembran beginnend sich aneinanderlagern. Dadurch wird die niedrige Kloakenmembran zu der anfangs auch noch nicht sehr hohen Kloakenplatte. Diese Aneinander lagerung dauert aber die ganzen nächsten Stadien hindurch fort, und schon am 14. Tage erreicht die Kloakenplatte in der Höckerspitze eine beträchtliche Höhe die das Kloakenlumen in dem distalen Viertel des Höckers sogar völlig schwinden läßt (Abb. 5). Der Verlauf der Kloakenplatte ist äußerlich nach der Ausdehnung der Medianrinne zu bestimmen, deren periphere Begrenzung sie darstellt. Die Kloakenplatte besteht entsprechend ihrer Genese aus einer dünnen Ektoderm schicht und einer mächtigen Entodermplatte und schließt die Kloake als sagittal gestellte Platte nach Art der Kloakenmembran gegen die Außenwelt ab. Jetzt konnten wir Ektodermzellen und Entodermzellen nicht mehr voneinander trennen

Die Teilung der Kloake schreitet infolge regen Wachstums des Septum urorectale sehr schnell voran. Schon am 13. Tage (Abb. 4) ist der Darmsatte

er caudalen Kloakenwand sehr nahe gekommen und läßt auf dem Sagittal-hnitt nur noch eine sehr enge Verbindung zwischen dem Rectum und dem entral gelegenen Teil der Kloake bestehen, das Analrohr *Fleischmanns*. Im ufe des 14. Tages schon ist die Trennung der Kloake in Sinus urogenitalis l Rectum nahezu vollständig vollzogen, und es bestehen nur mehr verschwin-ende Reste des Analrohrs, wenn auch auf Längsschnitten überall noch die Grenze wischen den beiderseitigen Epithelauskleidungen deutlich wahrzunehmen ist. it seinem Längenwachstum dehnt sich das Septum urorectale gleichzeitig ach den Seiten und dorsoventral aus, und das Cölom wächst weit in das Septum inein. Dadurch wird eine erhebliche Einengerung des Darms und Rectums ie auch der ventralen Kloake bedingt. Hier weist das Kloakenlumen, oder chtiger Sinuslumen, am 14. Tage kranial einen transversal spaltförmigen Quer-hnitt auf, und sein Lumen ist weiter durch die ventral drängenden Mesoderm-assen des Septums konkav eingebuchtet. Nach einer fast rechtwinkligen bknickung reicht der Sinus urogenitalis am 14. Tage nur noch bis an die Grenze es distalen Höckerviertels hinan. Hier hat sein Lumen im Querschnitt (Abb. 6) ie Gestalt eines hohen gleichschenkligen Dreiecks, dessen sehr kurze Basis n der Höckerachse liegt, mit der die umbilicale Begrenzung des Sinuslumens n seinem ganzen Verlauf zusammenfällt.

4. Genitoperinealhöcker, Gliederung der Kloakenplatte.

a) Genitoperinealhöcker.

Nach der im Laufe des 14. Tages vollzogenen Teilung der Kloake enthält er Höcker ihre Teilprodukte, den Sinus urogenitalis und den distalen Teil es Rectums, zwischen denen in der Ausdehnung des Septum urorectale die amina perineophallica entstanden sind. So trifft der Terminus Genitoperineal-öcker das Wesen dieses Gebildes am besten. Bald nimmt der Höcker beträchtlich n Höhe zu (Abb. 35), und besonders auffällig ist die Streckung seines gegen-ber der Basis in allen Dimensionen kleineren apikalen Teiles, der nahezu zy-ndrisch geworden ist. Seine Abgrenzung in Gestalt der am 14. Tage nur lateral eobachteten konkaven Ausbuchtung gegen den Schaft hin wird auch nach der Iedianlinie zu deutlicher. Die zur Urogenitalfurche gewordene Medianrinne ist ehr tief. Sie beginnt mitten auf der Höckerspitze und endet nach wie vor caudal n der Höckerbasis. Die caudale Höckerseite ist ebenso lang wie die kraniale, o daß der Genitalhöcker auf der Leibeswand senkrecht steht. Mit dem 16. Tage egt der Genitoperinealhöcker zum ersten Mal frei zutage, da sich jetzt auch die chwanzspitze weiter von der Leibeswand aufgerichtet hat. Infolge verstärkten Vachstums im postumbilicalen Gebiet der Leibeswand erscheint hier ein vom öcker freies Stück des Abdomens, und der Höcker rückt etwas vom Nabel ab. Diese Streckung der postumbilicalen Zone hält während der ganzen weiteren ntwicklung an und führt schließlich zu der definitiven Lage des Höckers an em caudalen Beckenabfall.

Die Anlage der Pars libera clitoridis ist weiter gestreckt, und auch der basale eil des Höckers ist am 16. Tage ein wenig schlanker geworden. Das Collum andis bildet sich überall deutlich aus. Gegen seine Unterlage ist der Höcker urch eine Einschnürung stark abgesetzt, bedingt durch eine Wucherung des

Schafthautbindegewebes, zunächst nur umbilical und lateral des Schaftes. M einem ein wenig verbreiterten Ende der Urogenitalfurche ist an der Höckerbas die baldige Eröffnung des Sinus angedeutet, während die Urogenitalfurch auf der Lamina perineophallica verschwunden ist. Die andauernden Wachs tumsvorgänge in der caudalen Höckerhälfte lassen den caudalen Höckerabfa länger werden als den kranialen, so daß der Genitoperinealhöcker eine Weil umbilical geneigt ist. Im basalen Teil ergreift die Schafthaut am 17. Tage auc von der caudalen Seite des Höckers Besitz. Hier macht sich eine Abflachung seine basalen Viertels bemerkbar, die am 18. Tage zu einer deutlichen Abtrennun dieses Gebietes vom Höcker führt (Abb. 39). So liegt jetzt die Regio perinec phallica nahezu im Niveau des Abdomens, und damit ist der Genitoperinea höcker zum Genitalhöcker geworden.

b) Gliederung der Kloakenplatte.

Das Septum urorectale hat mit dem 15. Tage die caudale Kloakenwan in ganzer Breite erreicht. Infolgedessen sind die Entodermauskleidungen de Analrohrs nach seiner gänzlichen Einschnürung völlig ineinander übergegange und bedingen an dieser Stelle gleichsam eine Ergänzung der Kloakenplatte Nach der Teilung der Kloake ist auch die Kloakenplatte differenziert in Anal platte, Lamina perineophallica und Urogenitalplatte (Abb. 7). Die Lamin perineophallica entspricht dem Teil der Kloakenplatte, dem sich das Entoderm des Analrohrs angelagert hat, und aus dem hernach die Regio perineophallic hervorgeht. Die Analplatte liegt proximal davon und verschließt nur eine gan kurze Zeit noch das Rectum gegen die Außenwelt. In diesem Abschnitt macht sich schon am 14. Tage ein geringes Auseinanderweichen der Entodermzelle von innen heraus bemerkbar. Diese Spaltung der Analplatte, die durch die Ar der Entstehung der Kloakenplatte infolge Aneinanderlagerung der beider seitigen Entodermschichten der Kloake sehr begünstigt ist, ist jetzt beinah vollzogen. Ganz weit distal in der Analplatte ist ein spaltförmiges Lumen z verfolgen, das aber durch die sich konvex nach außen vorwölbende Aftermembra noch verschlossen ist. Sie liegt etwas distal der Schwanznische, so daß an de Höckerbasis ein postanales Gebiet besteht. Mit dem 16. Tage ist die ehemalig Kloakenplatte durch weiteres Vordringen des Mesoderms in der Ausdehnun des Septums völlig verschwunden, und damit wird die Lamina perineophallic zur Regio perineophallica. Wachstumsvorgänge im Gebiet der Leibeswan an der Höckerbasis haben die Postanalzone des vorhergehenden Tages scho wieder verschwinden lassen. Die Aftermembran ist zerrissen, und das Rectu hat sich direkt am Grunde der Schwanznische eröffnet (Abb. 9). Damit ist vo der ehemaligen Kloakenplatte nur noch die Urogenitalplatte übrig, deren Ent wicklung im folgenden Abschnitt im Zusammenhang mit dem Sinus urogenital dargestellt wird.

5. Genitalhöcker, Urogenitalplatte und Sinus urogenitalis.

a) Der Genitalhöcker.

Die Veränderungen am Genitalhöcker oder Phallus stehen fast ausschließlic im Zeichen des Wachstums der Schafthaut und hernach des Praeputiums. S

t sich mit dem 18. Tage (Abb. 39) die Schafthaut noch mehr aufgebauscht d sich weiter auf den caudalen Höckerabfall ausgedehnt, wenn sich ihre ien Ränder auch immer noch nicht berühren. Vor allem haben am Dorsum lli rege Wachstumsvorgänge eingesetzt, denen gegenüber die Facies urethralis der an Länge zurücktritt. Am Grunde des Höckers ist die Sinusöffnung h makroskopisch zu erkennen, und die Urogenitalfurche ist von der Höckerze bis an die Sinusöffnung bei manchen Objekten als dünner epithelialer rang zu verfolgen.

Mit dem nächsten Tage bedingt energisches Wachstum der Schafthaut r allem am Dorsum phalli eine Abknickung der Pars libera gegen den Schwanz n. Am Dorsum phalli hat die Schafthaut das Collum glandis erreicht. Der sale Teil des Phallus wird durch beträchtliche Ausdehnung des Bindegewebes rsal oder lateral in der Schafthaut bald sehr plump, Vorgänge, die zugleich rch weiteres apikales Wachstum eine energische Abknickung der Pars libera dingen (20. Tag). Nach dem Verschluß der beiden bisher noch freien Schafthauträuder ruht der Höcker basal in einem Ring von Bindegewebe. Die Facies urethralis wird von der Basis her stark verkürzt, indem sich zwischen Phallus nd Schwanz ein ovales Feld von Perineum, Schafthaut und After auf dem bdomen erhebt und an dem Höcker emporwächst. Dabei ist dieser Vorsprung derseits durch eine tiefe Nische gegen den Höcker abgesetzt. In der nächsten eit, bis zum 22. Tage, nimmt der Phallus in allen Dimensionen erheblich an usdehnung zu, und zwar Schaft und Schafthaut mehr als die Pars libera, die adurch gegenüber der Höckerbasis relativ kleiner wird (Abb. 41 u. 42). Das orsum phalli ist sehr stark konvex gewölbt, während die Facies urethralis urch weiteres Vordringen des Dammes und Afters stärker verkürzt wird. Ihre änge beträgt nur noch ein Viertel von der des Dorsums (Abb. 18). Nun wird uch die bisher noch freie Klitorisspitze von dem Praeputium umwachsen Abb. 21), das die Pars libera clitoridis in den letzten Tagen des embryonalen ebens völlig in dem Präputialsack verschwinden läßt (Abb. 47 u. 48). In leicher Weise wächst an der Facies urethralis das ovale Feld von Perineum nd After weiter empor, bis es bald nach der Geburt nahezu die gleiche Höhe ie der Phallus erreicht hat, dem damit dann die Facies urethralis völlig verren gegangen ist (Abb. 49 u. 50).

b) Urogenitalplatte und Sinus urogenitalis.

Nach der Teilung der Kloake sahen wir am 14. Tage einen wesentlichen eil des Sinus urogenitalis in Gestalt eines seitlich komprimierten, sagittal estellten Spaltes nahezu rechtwinklig in die caudale Höckerhälfte hinabsteigen Abb. 5 und 6). Dieses Sinuslumen wird am folgenden Tage infolge weiterer neinanderlagerung seiner Entodermauskleidungen im distalen Drittel des öckers durch die hier verhältnismäßig hohe Urogenitalplatte völlig verdrängt Abb. 7). Gleichzeitig ist der Sinus auch in seinem kranialen Verlauf weiter ingeengert, und nur im Mündungsgebiet der Wolffschen Gänge fällt ein etwas eiteres Lumen auf, das hier transversal mehr mißt als dorsoventral.

Die proximale Begrenzung der Urogenitalplatte ist durch die distale Wand er Regio perineophallica festgelegt, und so reicht dieselbe am 16. Tage nur noch

bis an das basale Höckerviertel hinab (Abb. 9). Apikal ist sie noch ein wen höher geworden, wenn auch ihre Entodermzellen überall, vor allem aber proxima wieder auseinanderzuweichen beginnen, ein Vorgang, der hier eine Erweiterun des Sinuslumens bedingt. Die Durchsicht der Querschnittserien ergibt n diesem Tage zum ersten Mal eine Verbindung des Sinuslumens mit der Auße welt; denn proximal vom Sinuslumen beginnend ist in dem niedriger gewordene Teil der Urogenitalplatte ein dünnes Rohr zu verfolgen, das zur peripher Begrenzung der Urogenitalplatte hinzieht und sich hier nach außen eröffne Dieses Rohr ist durch Auseinanderweichen und Schwinden von epitheliale Zellen entstanden.

Mit dem 17. Tage ist der Sinus infolge weiterer Aufspaltung der Urogenita platte und teilweisen Zellenschwundes spaltförmig geöffnet. Auch apikal trete regere Rückbildungserscheinungen in der Urogenitalplatte auf, denn das Sinu lumen ist jetzt deutlicher als am 16. Tage bis in die Höckerspitze als enges Rol zu verfolgen.

Die Sinusöffnung hat auch eine teilweise Spaltung der Lamina perine phallica bewirkt und liegt deshalb zunächst in geringer Ausdehnung im Bereic der Regio perineophallica. Dabei ist sie vielfach noch durch Epithelreste verstop (Abb. 13). Die Aufspaltung der Urogenitalplatte vom Sinus her dauert a 18. Tage fort und läßt so das Sinuslumen überall als sagittal gestellten Spa erscheinen, der nur ganz nahe der Höckerspitze in das enge Rohr vom vorhe gehenden Tage übergeht.

Der 19. Tag läßt die ersten Geschlechtsdifferenzierungen am Phallus e kennen. Die Urogenitalplatte ist beim Weibchen in ganzer Ausdehnung b nahe der Höckerspitze auseinandergewichen, während sich gleichzeitig von d axialen Sinusauskleidung her eine auffällige Aneinanderlagerung der Entoderm zellen nach Art der Genese der Kloakenplatte bemerkbar macht. Dadurch wi der Sinus mehr nach der Peripherie hin verlagert, indem sich die Sinusöffnun apikal als allmählich flacher werdende Furche fortsetzt. Doch ist das Sinu lumen apikal meistens noch durch eine dünne ektodermale Haut verschlosse Beim Männchen bleibt statt dessen der Sinus weiterhin als sagittaler, durch d Urogenitalplatte gegen die Außenwelt abgeschlossener Spalt bestehen.

Die Sinusöffnung liegt am 20. Tage nach der Abtrennung der Regio perine phallica völlig im Bereich des Höckers (Abb. 16 und 40). Ihre proximale B grenzung ist durch die vordere Wand des Perineums festgelegt. Die dünn epitheliale Haut, die das Sinuslumen teilweise noch überwölbt, ist jetzt dist bei allen Objekten von dem Sinuslumen durchbrochen (Abb. 16). Nach dies Entwicklung kann von einer eigentlichen Urogenitalplatte nicht mehr die Re sein. Zugleich setzt eine apikale Verlagerung der Sinusöffnung ein infolge d Erhebung des Afters und Perineums, wie wir sie Seite 356 ff. ausführlich dargeste haben. Auf diese Weise liegt nach dem 22. Tage in dem basalen Teil des Höcke proximal der Sinusöffnung wieder von neuem ein spaltförmiges Sinuslume das einmal aus Teilen des ursprünglichen Sinus besteht, das aber zum ande einen beträchtlichen Zuwachs durch ein Lumen in der Mittellinie der ehemalig Facies urethralis erfahren hat (Abb. 18). Auf Querschnitten stellt dieses Z wachslumen eine kolbenartige Erweiterung des Sinus dar, die entstanden i

us den Epithelien der freien Schafthautränder, des Dammes und der äußeren ranialen Begrenzung des Aftervorsprunges. Es ist also dieser Teil des Sinus uit Entoderm und Ektoderm ausgekleidet.

Der apikalen Verlagerung der Sinusöffnung ist natürlich bald durch die istale Begrenzung Einhalt geboten. So führt denn am 23. Tage schon das n der Facies urethralis weiter vordringende Perineum zu einer erheblichen rkürzung der Sinusöffnung, während gleichzeitig das neue Sinuslumen im chaft entsprechend an Länge zunimmt (Abb. 21). Die Umwachsung der Kli- orisspitze durch das Praeputium bedingt auch hier eine Ergänzung des Sinus- spaltes in der gleichen Weise wie im Bereich des Schaftes, indem die freien Praeputiumränder nach ihrem caudalen Verschluß mit einem zwischen ihnen bestehen bleibenden Spalt das Sinuslumen beträchtlich erhöhen. Nahe dem Collum glandis bewirken die drängenden Mesodermmassen des Praeputiums schon bald eine Einengung dieses Zuwachslumens, doch bleibt es in Gestalt ier ampullenartigen Erweiterung, wie wir sie im Schaft entstehen sahen, auch n der Pars libera clitoridis erhalten (Abb. 23—24). Diese ganzen Vorgänge führen aber dazu, daß das Sinuslumen jetzt entgegen den Stadien vor der Er- öffnung des Sinus nur noch teilweise im Bereich des Schaftes und der Pars ibera liegt, während die Ergänzung durch Schafthaut, Perineum und After- begrenzung wie durch das Praeputium in diesen Bildungen selbst gelagert ist.

Die Sinusöffnung ist am 24. Tage auf der Klitorisspitze nur noch durch eine lünne Membran abgeschlossen (Abb. 28), die aber mit dem 24. Tage auch ge- schwunden ist (Abb. 29). So ist also jetzt die Sinusöffnung auf der abgeplatteten Spitze der Pars libera als ein ungefähr in einem rechten Winkel zur Afteröffnung liegender Längsspalt zu erkennen, der etwa zwei Drittel der Medianlinie der Kli- orisspitze ausmacht. Zugleich erstreckt sich die Sinusöffnung noch auf die aller- lings beträchtlich verkürzte Facies urethralis, so daß die Sinusöffnung an diesem Tage wieder etwas verlängert ist. Doch bald erreicht das Afterdammplateau nahezu lie gleiche Höhe wie der Höcker, womit die Sinusöffnung völlig auf die Klitoris- spitze beschränkt wird und so ihre definitive Lage erhält (Abb. 32, 45—48).

6. Lamina perineophallica, Regio perineophallica oder Perineum.

Beim ausgewachsenen Kaninchen fällt die geringe Ausdehnung des Peri- neums auf (Abb. 1). Auch beim männlichen Tier bleibt der Damm im Vergleich zu anderen Nagern zeitlebens sehr kurz, während die Regio perineophallica des Weibchens im Verlauf der Entwicklung relativ sogar ganz beträchtlich an Ausmaßen verliert.

Das Septum urorectale teilt, wie wir sahen, im Laufe des 14. Tages die Kloa- kenplatte in drei Teile: die Urogenitalplatte, die Analplatte und die Lamina perineophallica (Abb. 7). In dieser letzten Bildung haben wir entsprechend der Ausdehnung des ehemaligen Analrohres die erste Anlage des Dammes vor uns. Eine Weile behält dieses Teilstück der Kloakenplatte noch die charakte- ristische epitheliale Struktur bei, die durch die Aneinanderlagerung der ento- dermalen Epithelauskleidungen des Analrohres für kurze Zeit sogar ein wenig erhöht wird und so die Verbindung aufrecht erhält zwischen Anal- und Uro- genitalplatte. Weiteres Nachdrängen des Septum urorectale läßt die Lamina

perineophallica aber schon am 16. Tage ihre charakteristische Struktur verlieren. Statt der epithelialen Zellen findet sich in diesem Gebiet dann nur noch Mesoderm, das nach außen hin in üblicher Weise von Ektoderm bekleidet ist (Abb. 9). Damit ist die Lamina perineophallica zur Regio perineophallica geworden. Auf der Lamina perineophallica machte sich sehr bald eine Verflachung der Urogenitalfurche bemerkbar, die an diesem Tage auf dem basalen Höckerviertel überhaupt nicht mehr festzustellen ist. Nur auf Querschnitten weist noch eine Verdünnung des Ektoderms in der Mittellinie, das hier gegenüber den sonst überall stark verdickten Epithel nur aus einer Schicht Zylinderzellen und weniger Plattenepithel besteht, auf das ehemalige Vorhandensein dieser Furche hin.

Am Tage darauf flacht sich das basale Höckerviertel in der Ausdehnung der Regio perineophallica erheblich ab. In Medianschnitten scheint dieses Gebiet gegenüber dem vorhergehenden Stadium etwas verkürzt, bedingt dadurch, daß die Zerstörung der Urogenitalplatte bei der Eröffnung des Sinus in früheren Stadien auch auf die Lamina perineophallica übergegriffen hat. Die Sinusöffnung liegt nämlich kurze Zeit teilweise in der Regio perineophallica (Abb. 13), aus der sie jedoch schon am 19. Tage völlig auf den caudalen Höckerabfall verlagert wird. Dieser apikalen Verlagerung der Sinusöffnung geht die völlige Abtrennung der Regio perineophallica vom Genitoperinealhöcker voraus, die sich am 17. Tage in der Abflachung des basalen Höckerviertels anbahnt. Es bleibt danach vom Genitoperinealhöcker nur der Genitalhöcker übrig, während die Regio perineophallica nahezu im Niveau des Abdomens liegt. Dieses von der After- und Sinusöffnung begrenzte Gebiet ist in der Entwicklung des weiblichen Phallus völlig identisch mit der Anlage des definitiven Dammes, und es führt die Entwicklung sogar zu einer relativ größeren Annäherung beider Öffnungen, was erklärlicherweise die eingangs betonte relative Verkürzung des Dammes voraussetzt.

Am 17. Tage erweisen die Querschnittserien durch die Regio perineophallica in der Medianlinie eine breite, flache Einsenkung. Aber am nächsten Tage ist von dieser Bildung nichts mehr festzustellen.

Bei der Betrachtung der Genitalien des ausgewachsenen Tieres fällt im Vergleich zu anderen Säugern die starke Erhebung des ovalen Feldes von Klitoris, Damm und After auf, die bedingt, daß Harn- und Geschlechtsöffnung und die Afteröffnung in beträchtlichem Abstand von dem caudalen Beckenabfall nahezu auf gleicher Höhe münden. Dieser definitive Zustand erklärt die eigenartigen Entwicklungsvorgänge beim Kaninchen, die mit der Erhebung des Afterdammplateaus einsetzen, und die in dieser Art bei den übrigen untersuchten Säugern nicht beobachtet wurden.

Schon makroskopisch fällt bei 20tägigen Embryonen die beginnende Erhebung dieses ovalen Feldes in die Augen (Abb. 40), Wachstumsvorgänge, die aus dem Zusammenwirken von Schafthaut, Afterbegrenzung und Regio perineophallica resultieren. Die freien Schafthauträndern legen sich mit ihren inneren Teilen in breiter Ausdehnung der kranialen Begrenzung des Perineums an, während sie lateral mit der sich gegen den Höcker zu ausdehnenden umbilicalen Begrenzung des Afters verschmelzen (Abb. 17a—d). Die Übergangsstelle ihrer lockeren Bindegewebsmassen ist beiderseits an dem Grunde der zwischen ihnen auf dem Abdomen senkrecht stehenden Nische festgelegt. Bei diesen Wachstums-

scheinungen verhält sich die Regio perineophallica mehr passiv, indem nämlich r After in seiner Erhebung dem Damm immer ein wenig vorauseilt. Dadurch, ß es in dem lateralen Teil zwischen After und Schafthauträndern zuerst zu r Verschmelzung kommt, liegt die Oberfläche des Dammes stets ein wenig fer als ihre Umgebung. So bekommt die durch den distalen Rand des Perims basal begrenzte Sinusöffnung in diesem Teil für kurze Zeit eine Ergänzung Gestalt der transversalen besonders weiten Vertiefung in der Ausdehnung s Dammes. Weiteres zentripetales Wachstum der Schafthaut und der Afterbegrenzung füllt jedoch diese Einsenkung schnell mit lockerem Bindegewebe is, womit der definitive Damm in dieser Höhe ausgebildet ist, indem er seinerits wieder die entsprechende apikale Verlagerung der Sinusöffnung bedingt t. In dieser Art schreitet die Erhebung von Damm und After während der nzen Entwicklung fort, bis sie zum gänzlichen Schwinden der Facies urethralis hrt und Damm und After nahezu die gleiche Höhe wie der Phallus erreichen Abb. 45 u. 46). Mit der Zeit kommt es nur zu einer immer stärkeren Einhnürung zwischen Schafthaut und After, die so zu einer weiteren Vertiefung r beiderseitigen Nischen und gleichzeitig zu erheblicher Verschmälerung des ammes führt (24. Tag).

Die Regio perineophallica besteht in ihren seitlichen Teilen aus lockerem indegewebe, während in den mittleren Teil der kavernöse Körper einwächst, bald er das definitive Sinuslumen im Schaft am 20. Tage zu umwachsen eginnt (Abb. 16). Weiter ziehen vom After her durch das Perineum die Muskelige des M. constrictor cunni in den Phallus hinab. Am gleichen Tage fallen ach der Mitte zu im Damm gedrängte, unregelmäßige Lagerungen der Bindewebszellen auf gegenüber den seitlichen, bedeutend lockereren Zellagen. Wir ühren diese Erscheinung auf Druckwirkungen des weiter nach der Mitte zu drängenden Bindegewebes, vornehmlich in der Schafthaut zurück, die so an diesem Tage eine absolute Einengerung des Dammes bewirken. Am 27. Tage ist die durch das weitere umbilicale Vordringen der kranialen Afterbegrenzung zu erklärende Verkürzung des Dammes besonders auffällig, und Sinus- und Afteröffnung liegen horizontal ungefähr auf gleicher Höhe und sind einander sehr nahe ekommen. Die Verhältnisse des fünftägigen Embryos erinnern durchaus an die Lagebeziehungen am Phallus des ausgewachsenen Weibchens, und besonders fallen die beiderseitigen tiefen Nischen zwischen After und Phallus auf, die den chmalen und kurzen Damm gegenüber diesen mächtigen Gebilden völlig zurücktreten lassen (Abb. 47 u. 48).

7. Schafthaut, Praeputium und dem Frenulum homologe Bildung.

In diesem Abschnitt beschränken wir uns lediglich auf die Darstellung er Entwicklung von Schafthaut und Praeputium, ohne dabei den Einfluß ires Wachstums auf die Gestaltung des Höckers zu berücksichtigen, um Wiederolungen aus dem Abschnitt 5 (S. 376ff.) zu vermeiden.

a) Die Schafthaut.

Die erste Anlage der Schafthaut wird auf Schnitten durch den Höcker on 14tägigen Embryonen zum ersten Mal augenfällig, gleich nach der Teilung

der Kloake. Es erweist sich hier der kraniale und laterale Teil des Höcke an diesem Tage als ausschließlich aus lockerem Bindegewebe bestehend, d an der Basis am mächtigsten ist. Am nächsten Tage hat sich namentlich d Schafthaut kranial der Höckerbasis erheblich ausgedehnt und zu einer Abflachu dieses Höckerabfalles geführt (Abb. 7). So erscheint der schlankere apikale T des Höckers, die Anlage der Pars libera clitoridis, durch eine Abknickung geg die auch lateral etwas verbreiterte Basis abgesetzt. Damit ist umbilical und a den Seiten das Collum glandis angelegt. In der Schafthaut sind zu dieser Ze zahlreiche Hohlräume vorhanden, die die ohnehin schon lockere Struktur de selben noch mehr auffallen lassen. Die auch über den 16. Tag andauern Streckung des Genitoperinealhöckers läßt jetzt selbst die Basis schlanker e scheinen (Abb. 9). Aber dennoch wird makroskopisch eine gewisse Aufbauschu in ihrer ganzen Ausdehnung bemerkbar, die zu einer Einschnürung der Bas des Schaftes gegen seine Unterlage führt. So zeigt die Basis jetzt infolge d Ausdehnung der lediglich aus jugendlichem Bindegewebe bestehenden Schaf haut auf Querschnitten umbilical und an den Seiten eine halbkreisförmig Begrenzung, und nur die von der Schafthaut noch freie caudale Seite ist pla oder auch ein wenig konkav ausgebuchtet. Weitere exzentrische Ausdehnun der Schafthaut führt mit dem 17. Tage basal gleichfalls zu einer geringen Au dehnung derselben auf die caudale Höckerseite, während sie kranial gleichzeiti ein beträchtliches Stück am Höcker emporgewachsen ist (Abb. 38). An de beiden nächsten Tagen hat die Schafthaut die Facies urethralis so weit umwachse daß sich ihre freien Ränder an der Basis nahezu berühren (Abb. 39). Dors ist sie bis an das Collum glandis vorgedrungen, und caudal hat sie gleichfall eine beträchtliche Höhe erreicht, wenn sie hier an den beiden Seiten gegenüb der Basis auch mehr zurücktritt, indem sie so auf der Facies urethralis ein dre eckiges Feld freiläßt, dessen breite Basis an dem Collum glandis liegt. Am End des 19. Tages treten in dem jetzt mächtig ausgedehnten Bindegewebe der Schaf haut die ersten Haaranlagen auf.

Der Schluß der caudalen, freien Schafthauträder vollzieht sich an de Basis im Laufe des 20. Tages (Abb. 40). Im Verlauf dieses Tages schließlich ha die Schafthaut auch den Phallus allseits bis zum Collum glandis umwachse und während der ganzen weiteren Entwicklung hat ihre Ausdehnung nach de Seiten hin angedauert, so daß sie jetzt überall eine bedeutende Stärke aufweis (Abb. 41 u. 42). Bezüglich der Beteiligung ihrer caudalen Seite an der Begre zung des Sinus urogenitalis im Schaft und an der Bildung des Perineums ve weisen wir auf unsere Ausführungen in den betreffenden Kapiteln (S. 356ff.

b) Das Praeputium.

Im Bereich der Pars libera clitoridis geht die Schafthaut in das Praeputiu über, das sich in seiner Struktur gar nicht von der ersteren unterscheidet, währen aber aus der Überwachsung der Klitorisspitze durch die Vorhaut eine grund verschiedene Verbindung zwischen der Pars libera und dem Praeputium resultie gegenüber dem einfachen Übergang des Schafthautbindegewebes in das Gewe des Schaftes. Denn der apikale Rand der Schafthaut ist gewissermaßen a dem Collum glandis fixiert, und so muß das weitere Nachdrängen der Bind

websmassen von der Basis her dazu führen, daß sich ihr peripheres Ektoderm
f die Pars libera umschlägt, ein Vorgang, der auf die Bildung der Glandar-
uelle hinausläuft. Tatsächlich ist schon mit dem Beginn der Umwachsung
Klitorisspitze am 22. Tage zu beiden Seiten des Collum glandis zwischen
s libera und Schafthauträndern, oder richtiger der Anlage des Praeputiums,
kleine Delle festzustellen.

Bis zum Schluß der embryonalen Entwicklung ist die Umwachsung der
s libera das auffälligste Moment. Sie geht ähnlich wie die Ausdehnung der
hafthaut in der Weise vor sich, daß die Umwachsung des Dorsums der Kli-
isspitze wieder der der Facies urethralis vorauseilt. Doch ist schon am 23. Tage
ch caudal am Collum glandis makroskopisch die Delle zwischen Pars libera
d Praeputium zu sehen; es muß also die Glandarlamelle auch von der Pars
era überall Besitz ergriffen haben, wenn sie auch dorsal infolge der fortgeschrit-
nen Umwachsung bei weitem am tiefsten ist. Wir berufen uns wieder auf die
ngehende Beschreibung der Querschnittserie eines 23tägigen Embryos (S. 361
d 362; Abb. 22—26). Deshalb brauchen wir an dieser Stelle auch nicht den
nfluß des Praeputiums auf die Gestaltung des Sinuslumens im Bereich der
litorisspitze zu wiederholen, der zudem noch ein zweites Mal im Kapitel 5
. 379) eingehend beschrieben ist.

Die Umwachsung der Pars libera schreitet schnell voran, und schon am
. Tage ist kaum mehr ihre apikale Hälfte frei vom Praeputium (Abb. 28,
u. 44). Die Abbildungen 45 u. 46 zeigen makroskopisch, daß bei 26 tägigen
mbryonen ein verschwindend kleiner Teil der Klitorisspitze aus dem Praepu-
um hervorragt, die mit dem 27. Tage völlig im Praeputialsack verschwindet,
d von der dann auf dem Orificium praeputii nur noch die Spitze der Pars
era ein wenig zu sehen ist (Abb. 47 u. 48). Es ist daraus gleichzeitig die
arke Verengerung des Orificiums ersichtlich, dessen Ränder sich mit dem
Tage nach der Geburt ganz geschlossen haben, so daß die Pars libera clito-
dis vollständig in dem Praeputialsack verschwunden ist.

c) *Die dem Frenulum homologe Bildung.*

Mit der Umwachsung der Klitorisspitze tritt auch beim Weibchen eine dem
ännlichen Frenulum homologe Bildung in die Erscheinung, eine feste Ver-
ndung zwischen Pars libera und Praeputium, die beim Weibchen allerdings
hr viel breiter ist als beim Männchen. In dieser Erscheinung besteht das
harakteristischste Geschlechtsmerkmal für ältere Kaninchenembryonen. Beim
ännchen nämlich kommen sich die freien Ränder des Praeputiums in ihrer
anzen Ausdehnung sehr nahe, und die Vorhaut ist hier nur durch eine sehr schmale
ndegewebige Leiste, das Frenulum, mit der Pars libera verbunden. Beim Weib-
en hingegen kommt es nur an der Basis eine Weile zu solcher Annäherung
r beiderseitigen Praeputiumränder, während die Glandarlamelle in der übrigen
usdehnung die Pars libera nur halbkreisförmig umfaßt. Die caudale Begrenzung
r Pars libera clitoridis ist dagegen fast in ganzer Breite durch Bindegewebe
it dem Praeputium verbunden. Dabei erfährt das Sinuslumen in diesem Teil
ne Weile eine beträchtliche Ergänzung durch einen epithelialen Spalt in der
uwachsplatte, der aber im Praeputium durch von der Basis nachdrängende

Zellmassen bald verengert wird. So kommt es, daß das Praeputium beim Wei chen zeitlebens in dieser breiten Fläche, die dem schmalen Frenulum des Män chens entspricht, der Pars libera fest angeheftet ist, eine Erscheinung, die dem charakteristischen Querschnitt der Abb. 29 führt.

8. Vagina, Vestibulum und Urethra.

Das weibliche Kaninchen hat nach dem Befund am ausgewachsenen Ti einen sehr langen Scheidenvorhof, und die Urethra mündet weit zurück etv 4 cm vor der Scham in die Vagina. Mit dieser weit zurückliegenden Verbindu ist das langsame Wachstum der Müllerschen Gänge und ihre späte Ausbildu zur Vagina zu erklären, wie sie unsere Untersuchungen ergeben.

Schon in der frühesten Entwicklung der Müllerschen Gänge wurde vo *Egli*[10]) (S. 49) und *Kölliker*[28]) (S. 980) ein sehr langsames Vordringen derselbe im Gebiet der Urniere beobachtet, die den Wollffschen Körper nach unsere eigenen Befunden erst am 18. Tage der embryonalen Entwicklung verlasse um dann allerdings schon am Tage darauf an den Wolffschen Gängen bis nahez an ihre Mündung in den Sinus urogenitalis entlang zu wachsen. Gleichzeitig ba nen sich an den Geschlechtsgängen die ersten Differenzierungen an, die am fo genden Tage beim Männchen zu einer deutlichen Rückbildung der Müllersche Gänge führen, und die hier nur noch kranial und caudal ein Lumen aufweise

Nun tritt in dem Wachstum der Müllerschen Gänge aber nahezu ein Stil stand ein; denn unsere Schnittserien zeigen bis zum 24. Tage kaum einen Unte schied in dem Verhalten ihres gemeinsamen blinden Endes zu dem Mündung gebiet der Wolffschen Gänge. Nach ihrer Vereinigung haben sie weiter caud nur noch auf wenigen Schnitten ein enges Lumen, während sie sich mit eine kolbenartig verdickten Ende den medianen Seiten der Wolffschen Gänge blin anlegen. Seit dem 22. Tage macht sich an den Wolffschen Gängen eine Rück bildung bemerkbar in einem enger werdenden Lumen.

Erst mit dem 24. Tage also konnten wir mit Sicherheit ein geringes Vo dringen der Mündung der Wolffschen Gänge ins Beckengebiet hinein feststelle womit gleichzeitig auch der solide Epithelstrang der vereinigten Müllersche Gänge, die Anlage der Vagina, nach hinten rückt. Unsere Schnittserien vo den Embryonen aus den letzten Tagen reichen nur bis an die Grenze der caudale Beckenhälfte, so daß wir über das weitere Verhalten der Vagina, z. B. wan sie ihr Lumen bekommt, keine Angaben machen können. Es steht jedoch fes daß sie auch zu dieser Zeit kaum weiter nach hinten dringt; denn sonst hätte wir auf Querschnitten unbedingt diese Bildung treffen müssen. Wir fande jedoch auch bei den letzten Stadien immer nur *ein* Lumen in diesem Gebie das sich in seiner Gestalt und Struktur durchaus nicht von dem Befund unte scheidet, wie wir es bei 23tägigen Embryonen (S. 359 ff.) schilderten.

Danach hat das Lumen im Becken bis zuletzt einen sichelförmigen Que schnitt mit nach dem Beckenboden gerichteter Konvexität. Es ist überall vo kavernösen Körper umgeben und dazu im Beckengebiet von einer deutliche Ringmuskulatur umfaßt, die caudal bis an die Ansatzstelle des M. constricto cunni an die Klitoris reicht und hier mit demselben konvergiert, so daß in diese Gebiet eine gemeinsame Muskelhülle um After und Sinus besteht.

Sicherlich wird auch im postembryonalen Leben die Verbindungsstelle n Harnröhre und Vagina nicht viel weiter nach hinten verlagert. Denn schon *rause* und *Gerhardt* betonen die auffällig kurze Harnröhre des weiblichen ninchens. Wenn wir nun auch nicht die definitive distale Grenze derselben legen können, so sind wir aber doch berechtigt, bei dem kranial der Mün-gsstelle der Wolffschen Gänge gelegenen Teil des Sinus von der Urethra sprechen.

Nach diesen Überlegungen ist der distale Teil des Sinus urogenitalis im omen von Anfang an und vornehmlich der nach der apikalen Verlagerung r Sinusöffnung im Phallus gelegene Teil identisch mit der Anlage des Vesti-ulums. In dieser Annahme werden wir bestärkt dadurch, daß Auskleidung nd Gestalt dieses Sinusabschnittes durchaus den Verhältnissen des Vestibulums im ausgewachsenen Kaninchen entsprechen. Sein spaltförmiger Querschnitt absolut weiter geworden und in seinem ganzen Verlauf vornehmlich mit flasterepithel ausgekleidet.

Notwendigerweise führt die Überlegung, daß beim Kaninchen der Scheiden-rhof aus dem distalen Bezirk des Sinus urogenitalis hervorgeht, dazu, daß as Orificium praeputii hier der Rima vulvae und die Praeputiumränder dem alen Teil der Labia minora des Menschen, der kleinen Schamlippen, entsprechen.

9. Die Schwellkörper.

Bei 18tägigen Embryonen kann man zum erstenmal von einer Anlage der iden Schwellkörper sprechen, die mit einer dichteren Lagerung der mesodermalen llen beginnt. Vom ersten Auftreten an aber besteht ein merklicher Unter-hied zwischen fibrösem und kavernösem Körper infolge verschieden starker ellzusammenballung.

a) Das Corpus fibrosum.

Der fibröse Körper ist auf allen Schnitten infolge dichterer Lage seiner Zellen hr intensiv gefärbt. Er umgreift jederseits halbkugelförmig in verhältnismäßig ächtiger Ausdehnung die Anlage des Sitzbeines, und seine Schenkel ziehen s dicke Zellstränge (Abb. 9) nach der Medianlinie zu, um sich nach ihrer Ver-nigung apikal zu verjüngen. Dieses immerhin recht plumpe Gewebe läßt so hon im frühesten Stadium die Gestalt der später schlanken Klitoris erkennen.

Es ist aber zu dieser Zeit nicht möglich, den fibrösen Körper gegen das brige Gewebe abzugrenzen. Doch in seinem Innern bahnt sich eine charakteri-ische Struktur an, indem seine Zellen in Querreihen zur Längsrichtung liegen, ie auf Querschnitten durch die Schenkel konzentrisch um ein zentrales Lumen ngeordnet sind.

Am 17. Tage ist der fibröse Körper durch plötzlich dichtere Zellagen zum rößten Teil gegen seine Umgebung abgesetzt, während seine Grenze gegen den avernösen Körper noch nicht genau festzulegen ist. Ebenso liegen an der nheftungsstelle der beiden Schenkel am Sitzbein Knorpelzellen und Zellen es Schwellgewebes durcheinander, wenn auch die einzelnen Knorpelzellen it ihren kleineren, rundlichen Kernen nicht mit den letzteren zu verwechseln nd, die bedeutend größere und unregelmäßig begrenzte Kerne besitzen.

Schon bei den nächstälteren Embryonen aber sind die Konturen beid Schwellkörper bedeutend schärfer, und die Schenkel der Klitoris sind ventr in ihrem ganzen Verlauf bis weit auf die dorsale Begrenzung hinauf von Muske umfaßt.

Bis zum 18. Tage ist der Verlauf der Klitoris noch ziemlich gestreckt, do nun wirkt sich die Abbiegung der Pars libera clitoridis nach dem Schwanz auch auf die Klitorisspitze aus, die dadurch deutlich gegen die Facies urethral umgebogen wird. In ihrem ganzen Verlauf ordnen sich die peripheren Zell nach Art von Epithelien an, womit sich die Tunica zu bilden beginnt. So ist d fibröse Körper jetzt allseitig scharf gegen das benachbarte Gewebe abgegrenz und zugleich wird gegen den Sitzbeinhöcker die Grenze durch dünne Bind gewebsstränge festgelegt. Am 20. Tage ist die Klitoris von der Vereinigung stelle ihrer beiden Schenkel an entsprechend dem Verlauf des Dorsum phal konvex gekrümmt, und ihre Spitze ist energischer als am Tage zuvor gege die Facies urethralis umgebogen. Im Querschnitt ist ihr apikaler Teil rundlic wird aber schon von der Basis der Pars libera ab dreieckig.

Die der Medianlinie zugekehrte Begrenzung beider Crura ist nach dere Vereinigung in dem Corpus clitoridis mit diesem Tage verschieden weit als dünne bindegewebiges Septum fortgesetzt, das in der Medianebene senkrecht steh und auch apikal ist der doppelte Ursprung des fibrösen Körpers angedeut in einer konzentrischen Lagerung seiner Zellen um zwei exzentrische Lumina die sich später auch in der Spitze, wie es jetzt schon in den Schenkeln nicht meh zu verkennen ist, als Arterien ausweisen. Diese Arterien treten durch die dünn Bindegewebsschicht, die die Schenkel mit den Sitzbeinhöckern verbindet, i den fibrösen Körper ein.

Während der nächsten Zeit ist die starke Krümmung des Corpus clitoridi entsprechend der konvexen Wölbung des Dorsum phalli besonders auffällig während die Schenkel im Gegensatz dazu leicht konvex ausgebuchtet werde wodurch das ganze Gebilde auf Sagittalschnitten bald die dem ausgewachsene Organ charakteristische s-förmige Figur erhält.

In den letzten Tagen des embryonalen Lebens treten in der Struktur de fibrösen Körpers Differenzierungen auf, die eine Lockerung seines Gewebe bedingen. So sehen wir am 24. Tage vor allem im Gebiet distal der vereinigte Schenkel zum ersten Mal dünne transversal verlaufende Bindegewebsfaser und auch vereinzelte Blutkörperchen in dem sonst noch dichten Schwellgeweb Erscheinungen, die sich mit dem 23. Tage anbahnen. Demgegenüber hebt sic die Tunica albuginea immer stärker durch ihre dichten Zellagen von dem lockere Kern ab, der am 20. Tage überall von querverlaufenden Spalten und Bind gewebsfasern durchzogen ist. Diese Lockerung des fibrösen Gewebes nimmt i den ersten Tagen nach der Geburt noch zu und führt bald zu dem ausgeprägte Gerüst von Bindegewebssträngen, wie wir es bei dem ausgewachsenen Ti beobachten. Das mesodermale Gewebe ist überall in einzelne dünnere un dickere Stränge aufgelöst, zwischen denen viele Capillaren verlaufen. Das bind gewebige Septum ist weit in die Klitorisspitze hinein vorgedrungen. Nicht z verkennen ist, daß das Corpus fibrosum im Vergleich zum kavernösen Körp relativ kleiner geworden ist.

Auf Querschnitten ist auf der dem Sinuslumen zugekehrten Seite des
rösen Körpers in den letzten Stadien eine mediane Rinne sichtbar, die Anlage
r bei dem ausgewachsenen Tier als Homologon der männlichen Harnröhre
schriebenen Bildung.

Es ist also schon bald nach der Geburt die definitive Struktur der Klitoris
handen, nur fehlt ihr peripher noch die Fetteinlagerung, die erklärlicherweise
st spät im postembryonalen Leben in die Erscheinung treten wird.

b) Der kavernöse Körper.

Die Struktur des kavernösen Körpers ist von Anfang an bedeutend lockerer
s die des fibrösen Körpers. Schon am 16. Tage konnten wir in seinem Gewebe
reinzelt Kavernen feststellen, besonders im Bereich der Pars libera. Eine scharfe
bgrenzung des kavernösen Körpers ist noch weniger leicht als bei der Anlage des
rpus fibrosum. Er liegt dem Sinuslumen überall gleichmäßig an und umfaßt
der Pars libera den fibrösen Körper von allen Seiten, so daß in dem distalen
eil des Höckers gegenüber den beiden Schwellkörpern alle anderen Gewebe
llig zurücktreten. Die Zellen des Corpus cavernosum liegen parallel der Längs-
hse des Embryos in Reihen hintereinander. Im Bereich der Crura clitoridis
nd zwischen kavernösem und fibrösem Gewebe dünne Bindegewebsstränge
ngelagert, die hier also schon bald eine deutliche Scheidung beider Organe
möglichen, während in der übrigen Ausdehnung auch am folgenden Tage
ch keine sichere Abgrenzung möglich ist. Aber am 18. Tage wird die Kontur
s kavernösen Körpers bedeutend schärfer, der sich jetzt namentlich im Bereich
s zur Harnblase ziehenden Sinuslumens erheblich ausdehnt und hier das
ptum urorectale bis an die Wand des Rectums durchsetzt (Abb. 13).

Diese Wachstumserscheinungen sind bald auch im Bereich des Höckers
beobachten und führen bei 20tägigen Embryonen dazu, daß der kavernöse
örper gleichfalls in die Regio perineophallica eindringt. So kommt es bei weib-
hen Embryonen an diesem Tage zu einer Berührung des Corpus cavernosum
it der Ringmuskulatur des Afters, ein Charakteristicum für das weibliche Kanin-
hen. Denn beim Männchen kommt es infolge des mehr zentral im Höcker ge-
genen Sinuslumens nie zu einer solchen Annäherung. Auf diese Weise wird
s im basalen Teil des Höckers neu entstandene Sinuslumen auch auf der
udalen Seite vom kavernösen Gewebe umwachsen.

Im Bereich der Pars libera dehnt sich das Corpus cavernosum gleichfalls
eit aus, während der fibröse Körper überall in seinem Wachstum zurückbleibt
nd vornehmlich in seinem apikalen Teil im Vergleich zum cavernösen Körper
lativ kleiner wird. Die Pars libera ist bald völlig eingenommen von den beiden
hwellkörpern, weshalb auch das vom Praeputium umwachsene Gebiet von An-
ng an aus diesen beiden Bestandteilen zusammengesetzt ist. In der Pars libera
itoridis ist selbst während der letzten Tage des embryonalen Lebens keine scharfe
rennung der beiden Schwellkörper möglich, weil dem fibrösen Körper hier noch
e deutliche Tunica albuginea fehlt. In seiner Struktur verändert sich der
vernöse Körper nicht. Er weist nur viel regeres Wachstum auf als das Corpus
rosum, wie es sich leicht erklärt aus der im ausgewachsenen Zustand großen
ächtigkeit des Corpus cavernosum im Vergleich zu dem dünnen fibrösen Körper.

10. Muskulatur, Drüsen und Nerven.

a) Muskulatur.

Im Verlauf der dritten Embryonalwoche differenzieren sich die Muskeln der äußeren Genitalien heraus. Um diese Zeit heften an dem unteren Beckenrand mächtige Muskelzüge, aus denen sich mit dem 15. Tage caudal ein dünner Strang absondert, der am Tage darauf, mit breiter Ausdehnung am unteren Beckenrand beginnend, zu den dicken Crura clitoridis hinzieht. Anfangs ist diese Anlage des M. ischiocavernosus nicht differenziert, aber schon am 16. Tage wird dieser Muskelzug in einzelne Muskelbündel getrennt, die von Bindegewebe und Capillaren umscheidet sind. Die Anheftungsstelle an den Schenkeln dehnt sich bald beträchtlich aus, und der Muskel wächst am 18. Tage an dem Corpus clitoridis entlang in den Höcker hinein. Er umfaßt die Schenkel ventral rinnenförmig und reicht auch weit auf ihre dorsale Begrenzung hinauf. Am 20. Tage zweigt nahe dem Beckenrande ein dünner Strang vom M. ischiocavernosus ab, der ventral von den mächtigen Schenkeln verläuft und weit apikal in den Höcker hineinreicht. Hier heftet er sich unterhalb der Klitorisspitze an dem dem Dorsum phalli zugekehrten medianen Rand der Klitoris an, um distal allmählich zu verstreichen.

Weiter beobachten wir bei 20tägigen Embryonen zum ersten Mal die Anlage des M. constrictor cunni in Gestalt von Muskelzügen, die, an der Aftermuskulatur beginnend, jederseits durch die Regio perineophallica in den Höcker hinaufziehen und sich in geringer Ausdehnung an den Seiten der Klitoris anheften.

Beide Muskeln betätigen von nun an rege Wachstumsvorgänge, und so erlangen sie bald die relative Mächtigkeit, wie sie im Querschnitt durch einen 23tägigen Embryo (Abb. 27) auffallen.

Schließlich am 23. Tage ist das Sinuslumen im Beckengebiet in der Ausdehnung der späteren Vagina von einer Muscularis umgeben, die von der Mündungsstelle der Wolffschen Gänge bis zur Ansatzstelle des M. constrictor cunni reicht und hier mit demselben konvergiert. So sind also in den letzten Tagen des embryonalen Lebens alle Muskeln der äußeren Genitalien in ihren Anlagen vorhanden.

b) Drüsen.

Die Anlage der Bartholinschen Drüsen ist am 17. Tage kenntlich an einer Epitheleinsenkung jederseits in der dorsolateralen Schafthaut (Abb. 12), die in den folgenden Tagen nur erst langsam in das Bindegewebe des Schaftes eindringt. Am 19. Tage beginnen sie sich ein wenig zu verzweigen, und ihre wenigen soliden Epithelstränge endigen mit kleinen Verdickungen. In der dritten Embryonalwoche beginnen diese Epithelstränge lebhafter zu wuchern und sich stärker zu verästeln, während die Epitheleinsenkungen von der Peripherie her andauern. Mit dem 22. Tage endlich haben ihre bisher soliden Zellstränge an verschiedenen Stellen zugleich ein enges Lumen bekommen. Schnell erhalten diese Drüsen eine mächtige Ausdehnung und weisen in den letzten Tagen des embryonalen Lebens schon die den ausgewachsenen Bartholinschen Drüsen eigene Bohnenform auf, wie sie überhaupt frühzeitig die definitive Struktur drüsiger Organe erhalten.

Die Bildung der kleineren Praeputialdrüsen setzt in gleicher Weise erst den letzten Tagen vor der Geburt ein.

c) Nerven.

Bei 16tägigen Embryonen sehen wir zum ersten Mal ganz vereinzelt Nerven den Höcker herabsteigen, die wir entlang dem caudalen Beckenrand über das cken hinweg bis zu den Spinalganglien des Kreuzbeins verfolgen können. folgenden Tage treten sie lateral der Crura clitoridis in den von diesen jeder- ts gebildeten stumpfen Winkel in den Höcker ein, begleitet von vielen Ge- ßen. Noch am gleichen Tage dringen sie in die Höckerspitze vor, wo sie rings r Klitorisspitze sich vielfach verzweigen. Während der ganzen weiteren ntwicklung nehmen diese Nerven stark an Ausdehnung zu und sind bei allen adien als dicke Stränge entlang der dem Dorsum phalli zugekehrten Seite r Klitoris bis in die Höckerspitze zu verfolgen.

11. Die Genitalwülste.

Bei 14tägigen Embryonen sind jederseits in einer zwischen Kloakenhöcker nd Extremitätenstummel verlaufenden konvexen Falte die späteren Genital- ülste angelegt. Sie setzen caudal am Schwanz an und reichen bis an das kraniale rittel der Höckerbasis, während sie nach den Seiten hin allmählich verstreichen nd ohne Grenze in das Bindegewebe des Schaftes bzw. der Extremitäten über- hen. Entsprechend der Höckerbasis sind sie in ihrem ganzen Verlauf konvex ach außen gekrümmt. An den nächsten Stadien sind nur geringe Wachstums- rgänge der Genitalwülste zu bemerken, sie dringen nur langsam gegen den abel vor. Im caudalen Drittel sind sie am höchsten und bestehen lediglich us lockerem Bindegewebe.

Am 16. Tage haben sie die Höckerbasis völlig umwachsen und sind im ganzen was breiter als zuvor, so daß sie sich auf Frontalschnitten als flache Dreiecke weisen (Abb. 10). Bald (18. Tag) sind sie auch umbilical des Höckers als zwei icht nebeneinander verlaufende Längswülste zu verfolgen, die nach dem Nabel u allmählich im Abdomen verstreichen, um endlich am 20. Tage zum ersten fal auch makroskopisch in ganzer Ausdehnung plastischer hervorzutreten. etzt sind sie gegen die Höckerbasis durch eine tiefe Rinne abgesetzt, während e sich nach den Extremitäten zu allerdings noch wie bisher allmählich abflachen. uch nach der Erhebung des After-Dammfeldes beginnen sie caudal jederseits n der breiteren Schwanzbasis und verlaufen von da konvex nach außen um fter, Damm und Höcker herum, bis sie ein ganzes Stück umbilical dieses Feldes usammenlaufen, nachdem in dem kranialen Gebiet zwischen beiden Wülsten och eine Weile eine deutliche Furche wahrnehmbar ist (Abb. 40—42).

In der nächsten Zeit werden die Wülste beträchtlich höher, so daß bei den olgenden Stadien der Höcker samt Damm und After zwischen den beiden enitalwülsten zu versinken scheint, während die Wülste selbst viel plastischer ervortreten. In den letzten Tagen vor der Geburt gehen beide Wülste umbilical es Höckers vollkommen ineinander über, und ihre Vereinigungsstelle wird um- ilical immer mehr abgerundet, so daß ihre Gestalt zu dieser Zeit schon sehr dem efinitiven halbkreisförmigen Gebilde ähnelt, in dem wir das Homologon zu den ännlichen Scrotalwülsten der anderen Säuger erblicken (Abb. 49 u. 50).

III. Besonderheiten der Entwicklung der äußeren Genitalien bei weiblichen Kaninchen im Gegensatz zu anderen Säugern.

Rückblickend auf die Entwicklung der äußeren Genitalien des Kaninche heben wir zunächst die in der vorangehenden Darstellung geschilderten Eige heiten der Genitalien des Kaninchens in ihrer abweichenden Entwicklung hervo wie sie insonderheit begründet sind in der weiten Hervorragung des weibliche Phallus, des Afters und des Perineums auf dem caudalen Beckenabfall, dar in den einander sehr nahe liegenden Öffnungen des Afters und der Harn- ur Geschlechtsgänge und endlich in der weit zurückliegenden Kommunikation d Harnröhre mit der Vagina.

Zum anderen stellen wir fest, daß sich diese Vorgänge vielfach mit de Ergebnissen vorangehender Arbeiten auf ähnlichem Gebiet an anderen Objekte decken. Vornehmlich fanden wir viele Übereinstimmungen mit den von *Henneber* und *Krasa* jüngst bei der Ratte und beim Maulwurf angestellten Beobachtunge während sich bei einzelnen Organen wieder mehr Ähnlichkeiten mit den Lehre älterer Autoren herausstellten. In den beiden jüngsten Arbeiten von *Henneberg*[28] und *Krasa*[29]) sind die oft beträchtlich auseinanderweichenden Ergebnisse säm licher Arbeiten über die Entwicklung der äußeren Genitalien bei den ve schiedensten Säugern einander gegenüber gestellt und ausführlich kritisier Deshalb brauchen wir uns in Fällen, in denen wir einem der beiden Autore beipflichten, einer gleichen Arbeit nicht zu unterziehen; denn wir könnte diese mühevolle Zusammenstellung nur wiederholen, ohne irgendwie Anspruc auf größere Vervollkommnung erheben zu dürfen.

In anderen Punkten hingegen, in denen unsere Befunde sich denen an a deren Säugern, selbst beim Menschen anschließen, werden wir uns zur Bekrä tigung unserer Beobachtungen auf gleiche oder ähnliche Feststellungen d betreffenden Autoren stützen müssen.

1. Entwicklung des Kloakenhöckers und Teilung der Kloake.

Bei den jüngsten von uns untersuchten Stadien ergaben sich in Anlag und Entwicklung der äußeren Genitalien große Übereinstimmungen mit de von *Henneberg* beschriebenen *Ratten*-Embryonen der gleichen Entwicklungs stufe. So weisen nach unserer Zusammenfassung in Abschnitt 3 (S. 374ff Kloakenhöcker, Kloakenplatte und Kloake das gleiche Verhalten auf, wie *Henneberg* von der *Ratte* beschreibt [[23]) S. 292, 297—299]. Wir unterstreiche nur, daß die Teilung der Kloake auch beim *Kaninchen* durch das nach d Schwanznische vordringende, frontal gestellte Septum urorectale herbeigeführ wird, das gleichzeitig durch laterales und dorsoventrales Wachstum eine Ve engerung der Teillumina bewirkt. *Retterer* allerdings führt die Kloakenteilun beim *Kaninchen* auf Verschmelzung zweier seitlicher Falten zurück, ein Vo gang, den wir nach unseren Befunden jedoch nicht bestätigen können; denn unse allerdings aus dieser Zeit noch nicht sehr zahlreichen Objekte weisen in keine Fall eine ähnliche Bildung auf. Schon *Henneberg* wird in seiner Annahme vo dem frontalen Septum bestärkt durch die gleichen Lehren von *Tourneux*, *Keibe Disse*, *Felix* und *Levis* bei den verschiedensten Säugern [[23]) S. 301—304].

Die gleiche Ansicht vertritt neuerdings auch *Krasa* beim *Maulwurf*, wenn sagt, daß der Allantoisstiel durch eine Schicht Mesoderm von dem Darm getrennt wird, die zwischen ihm und dem Darm die orale Kloakenwand einstülpt S. 454].

So können denn auch wir in diesem Punkte nicht der Theorie der *Fleischmann*schen Schule beipflichten, die diese Entwicklung auf sehr komplizierte Modifizierungsvorgänge in der Kloake und hernach im Analrohr zurückführt.

Ganz ähnlich wie bei der *Ratte* ist die Entwicklung und Modifizierung des Kloakenhöckers unserer Objekte zu dem Genitoperinealhöcker und hernach dem Genitalhöcker und damit auch die Gliederung der Kloakenplatte in Urogenitalplatte, Lamina perineophallica und Analplatte. Vornehmlich bestätigen unsere Schnitte *Hennebergs* Beobachtungen, nach denen der letzte Schluß des Analrohres durch Aneinanderlagerung und Verschmelzung seiner Wandauskleidungen zustande kommt, so daß dadurch eine Weile die Lamina perineophallica erhöht wird [23) S. 299].

2. Differenzierung der Kloakenplatte.

Abweichungen ergeben sich bei *Kaninchen*-Embryonen im Vergleich zu den von *Henneberg* untersuchten *Ratten* hingegen in dem Teilungsvorgang der Kloakenplatte in die Urogenitalplatte und die Analplatte. Diese Trennung wird beim *Kaninchen* nämlich am 14. Tage veranlaßt durch die nach dem Schluß des Analrohres gegen die Peripherie vordringenden Mesodermmassen des Septum urorectale. *Henneberg* spricht zwar auch von „vordringendem Mesoderm" 3) S. 330], bestreitet jedoch, daß die Lamina perineophallica von dem Septum urorectale durchwachsen wird, wenn er eine gleiche Auffassung von *Felix* mit folgenden Worten zurückweist: „Nur der Auffassung von *Felix*, daß das Septum den Kloakengang durchwachse, vermögen wir uns nicht anzuschließen" [23) 303].

Wir können uns das Schwinden der entodermalen Bildung im Bereich des späteren Dammes aber nur durch das bis ans Ektoderm vordringende Septum erklären. Zudem zeigen Sagittalschnitte durch 14tägige *Kaninchen*embryonen das keilförmig in das hohe Entoderm der Kloakenplatte eingedrungene Mesoderm. Auf diesen Schnitten sind Entoderm und Mesoderm deutlich voneinander zu trennen, während das Septum sich mit der Spitze unverkennbar dem Ektoderm anlegt. Die Kloakenplatte wird also förmlich in ihre beiden Bestandteile auseinander gekeilt.

Denselben Vorgang gibt *Krasa* in seinen Mikrophotographien von *Maulwurf*-Embryonen, 6 mm lang, wieder [29) S. 461 und 462].

In gleicher Weise beschreibt *Andersson*, und noch dazu an der *Ratte*, diesen Vorgang: „Der Darmsattel (= unser Septum urorectale) wird in die Kloake hineingeschoben, durchdringt ihren soliden Teil, die Kloakenplatte, erreicht das Ektoderm und bildet den Damm. Dabei zerlegt der Darmsattel die Kloakenplatte in die größere, dem Sinus angehörige Urogenitalplatte und die unbedeutende Analplatte" [23) S. 322]. Auch nach *Fleischmann* gelangt das Mesoderm des Septums an das Ektoderm, und der Damm erhält so seine bleibende Struktur. Wir entnehmen z. B. der Arbeit seines Schülers *Gruber* bei *Cavia cobaya* den

gleichen Vorgang: „In der Afterlippe (= Kloakenhöcker) eingeschlossen liege die bereits getrennten Derivate der urodaealen Caudalkammer (= Kloake) – nämlich das Analrohr nahe der Lippenbasis und die lange schmale Uralplatt (= Urogenitalplatte). Zwischen beiden ursprünglich zusammenhängende Teilen ist Mesoderm des Dammes eingeschoben" [21] S. 10].

Gegenüber diesen Lehren erklärt *Henneberg* das Schwinden der Kloake platte in der Ausdehnung der Regio perineophallica folgendermaßen: „Dab wird sich dies epitheliale Gebilde (Kloakenplatte) natürlich nicht passiv ve halten, sondern wir müssen annehmen, daß dabei Zellvermehrungen und Zel verschiebungen in ihm vorgehen. So kommt es, daß die Urogenitalplatte al mählich aus der Regio perineophallica hinausgeschoben wird" [23] S. 330]. Wesen lich ist jedenfalls, daß dieser Autor lediglich mit der Annahme von Wachstum energien, die wir der nun folgenden Längenausdehnung der Urogenitalplatt ebenfalls zugrunde legen, zu dem nämlichen Ergebnis kommt wie wir, daß al hernach in der Ausdehnung des Dammes die hohe Ekto-Entodermverbindu fehlt.

Die Analplatte wird beim Kaninchen in gleicher Weise wie bei der *Rat* nach *Henneberg* schon am nächsten Tage (15. Tag) durch das Rectum gespalte nachdem noch eine dünne, konvex nach außen gewölbte ektodermale Schich die Aftermembran, das Rectum mehr oder weniger lange verschließt. Dam ist dieser Teil der ehemaligen Kloakenplatte in die Afterbekleidung aufgegange und gleichsam bedeutungslos geworden. Ein Ähnliches hat sicherlich auc *Andersson* beobachtet, wenn er von der „unbedeutenden Analplatte" sprich (s. o.).

In der Anlage und Begrenzung der Urogenitalplatte schließen wir u *Henneberg* wieder in allem an, wie wir auch die Struktur dieses epitheliale Gebildes in seinem Sinne beschrieben haben. Sie besteht nach Art ihrer Gene aus einer hohen Schicht Entoderm, der peripher eine dünnere Schicht Ektoder aufliegt. So wird die Struktur von fast allen Autoren angegeben. Bald trete an der Urogenitalplatte die ersten Rückbildungserscheinungen auf, die übe einstimmend zunächst so gedeutet werden, daß durch das Sinuslumen die Ur genitalplatte wieder in die ursprünglichen beiderseitigen Entodermauskleidunge der einstigen Kloake bzw. jetzt des Sinus urogenitalis gespalten wird, Beobach tungen, denen wir nach unseren Befunden durchaus zustimmen (S. 374 ff.).

3. Sinusöffnung und Veränderungen an der Genitalplatte.

Das weitere Schicksal der Urogenitalplatte wird nach allen Darstellunge in erster Linie beeinflußt von der baldigen Eröffnung des Sinus urogenitali und beide Vorgänge sind nur schwer voneinander zu trennen. Mit *Hennebe* betonen wir, daß die Urogenitalplatte sich auch bei unseren Objekten anfan über die ganze Medianlinie der Facies urethralis erstreckt, auf der ihr ganz Verlauf in einer geringen Einsenkung makroskopisch zu bestimmen ist. Sch *Henneberg* weist in seiner Abhandlung [23] S. 353] auf den Gegensatz zu *Fleisc mann* hin, der die Urogenitalplatte an der Basis des caudalen Höckerabfall nicht mehr beobachtet hat. Wir können uns ihr Schwinden an dieser Ste auch nicht erklären und zweifeln deshalb diese Feststellungen an. Dabei ve

sen wir auf die Arbeiten aus der *Fleischmann*schen Folge von *Böhm*, der die ximale Begrenzung der Urogenitalplatte am Phallus des *Schafes* sogar noch Bereich der Regio perineophallica sieht: „Das hintere Ende der Uralplatte Urogenitalplatte) liegt im Niveau des After-Dammfeldes." Auch aus der sache, daß nach den übrigen *Fleischmann*schen Arbeiten die Sinusöffnung chst stets an der Phallusbasis liegt, schließen wir, daß auch bei den von n Schülern untersuchten Säugern die Urogenitalplatte sich bis zur Höcker- is erstreckt haben muß. Denn mehrfach wird in diesen Abhandlungen, so *Böhm*[1]) (S. 300), *Gruber*[21]) (S. 12) und *Dürbeck*[8]) (S. 547), die Sinusöffnung mit Spaltung des proximalen Abschnittes der Urogenitalplatte erklärt. Zur Be- ndung unserer Zweifel an der *Fleischmann*schen Auffassung entnehmen wir Arbeit von *Gruber* folgendes: „Die Uralplatte besitzt eine mediane, durch e ganze Länge sich erstreckende Lichtung, welche mit dem Sinus urogenitalis sammenhängt. Obwohl sie noch nicht gegen die Außenwelt eröffnet ist, haben h die einleitenden Vorbereitungen zur Bildung des Orificium praeputii (= un- e Sinusöffnung) bereits begonnen. Ich deute wenigstens die Tatsache, daß dem caudalen Phallusabfall anliegende Wand der Uralplatte schwächer zu rden beginnt, als Zeichen des kommenden Durchbruchs und vermute, daß selbe am hinteren Ende gerade an der Dammgrenze beginnt, dort, wo der ngsschnitt (Taf. I, Abb. 9) die sehr dünne Stelle des Randepithels zeigt" S. 12]. „Die Eröffnung der bisher geschlossenen Uralhöhle (= Sinus urogeni- is) erfolgt also gerade an der Trennungsstelle, nämlich an der analen Ecke r Uralplatte und der oralen Spitze des Analrohrs" [21]) S. 13].

Ausdehnung und Gestaltung der Sinusöffnung scheinen nach den bestehenden gaben bei den einzelnen Säugern sehr zu differieren. Wie wir gibt *Henneberg* n der *Ratte* an, daß die Sinusöffnung teilweise im Bereich der Regio perineo- allica liegt [23]) S. 338], während die Beschreibung einer kleinen rundlichen nusöffnung erheblich von den Zuständen beim *Kaninchen* abweicht. Am näch- n kommt unsern Angaben die Gestaltung der Sinusöffnung noch eine Beschrei- ng von *Gruber*, der sich über die erste Anlage und Ausdehnung der Sinus- nung bei 31 tägigen *Meerschweinchen*embryonen folgendermaßen äußert: Die Lichtung der Uralplatte ist auf der ganzen Länge eröffnet, wahrscheinlich il die distale Wand völlig zerrissen und abgestoßen wurde. Infolgedessen gt die Sinusöffnung des Canalis urogenitalis im Dammniveau an der Phallus- sis. Von hier zieht längs des caudalen Höckerabfalls eine seichte Medianrinne m Gipfel . . ." [21]) S. 20].

Wir wiederholen hier zum Vergleich kurz unsere eigene Beschreibung der nusöffnung von 19tägigen *Kaninchen*-Embryonen (S. 353ff.). Wir sahen an die- n Tage die ersten charakteristischen Geschlechtsmerkmale in dem verschie- nen Verhalten der Sinusöffnung und der Lichtung in der Urogenitalplatte. eim Weibchen vollzieht sich an diesem Tage unverkennbar eine Verlagerung s Sinuslumens gegen die caudale Peripherie der Urogenitalplatte, ein Vorgang, r zur Eröffnung des Sinus in seiner ganzen Länge führt, wenn er auch apikal ch häufig durch eine dünne Membran verschlossen ist. So deckt sich also ser Befund mit *Grubers* Beobachtungen; denn wir sehen in seiner seichten, m Gipfel ziehenden Medianrinne beim *Meerschweinchen* die gleiche Erscheinung,

die wir dahingehend beschrieben, daß sich beim *Kaninchen* die spaltförmi Sinusöffnung apikal in einer allmählich flacher werdenden Rinne fortset die häufig durch eine dünne Epithelschicht verdeckt ist.

Hier gehen wir noch kurz auf die alte Lehre von dem Bestehen einer *Genit rinne* ein, wie sie von *Rathke*, *Reichel* und anderen vertreten wurde. Nach dies Autoren kommt es in der weiteren Entwicklung zum medianen Schluß der se lichen, freien Ränder dieser Furche; demnach soll hier also ein ähnlicher V gang beobachtet sein, wie er bei der Bildung des Medullarrohres angegeb wird, dessen freie Ränder miteinander verschmelzen. Diese Auffassung von de Schluß der Rinne durch Verwachsen ihrer Ränder ist vor allem von den Schüle *Fleischmanns* bekämpft. Aber immer wieder wird dabei betont, daß die obje tiven Befunde bezüglich der Sinusöffnung sehr leicht an die Bildung einer Same rinne erinnern. Auch wir können uns wohl erklären, daß die älteren Autor vornehmlich bei Betrachtung der unverletzten Objekte zu der Annahme ein Samenrinne oder ihres Homologons beim weiblichen Tier kommen konnte Denn gerade bei der langen, spaltförmigen Sinusöffnung des *Kaninchens* w vor allem auch infolge ihrer furchenartigen Fortsetzung gegen den Apex mi man dieser Erscheinung nur gar zu leicht eine überragende Bedeutung bei.

Daß auch von den jüngeren Autoren an den verschiedensten Säugern ei Sinusöffnung in der gleichen oder ähnlichen Gestalt und in derselben Ausdehnu beobachtet wurde, belegen wir nach *Henneberg* [23] S. 357 u. 359] mit folgenden Bei *Herzog* findet sich nachstehende Beschreibung: Das caudale Drittel d Urogenitalseptums (= Urogenitalplatte) spaltet sich durch Zweiteilung, so da an der Facies urethralis eine ausgesprochene Rinne besteht.

Nach *Keibels* Abb. 17, Tafel V, eines Embryo von 25 mm Nstl. ist d Sinus fast in ganzer Ausdehnung der Facies urethralis offen. *Andersson* find bei allen drei von ihm untersuchten Formen (*Ratte*, *Cavia cobaya*, *Eichhor* sowohl bei Männchen wie bei Weibchen eine mediane Rinne auf der caudale Seite des Höckers.

Sehr energisch setzt sich *Krasa* für das Bestehen einer Rinne ein: „Ob ma nun die Rinne Urogenitalrinne oder wie *Fleischmann* Orificium urogenita nennen will, ist Geschmackssache. Von einer schweren Täuschung *Rathkes* u aller anderen Forscher zu reden, erscheint jedenfalls unrichtig" [29] S. 497]. Bei Maulwurf beschreibt er die Rinne folgendermaßen: „An seiner caudalen Sei trägt er (der Höcker) eine longitudinale Rinne, die, an seiner Basis am tiefste gegen seine Spitze hin allmählich verstreicht" [29] S. 493]. Also auch hier d gleiche Befund, den wir beim *Kaninchen* beobachteten. Nur können wir u für unsere Objekte nicht mit der Entstehung dieser Rinne einverstanden erkläre die *Krasa* teilweise durch Auseinanderweichen der Urogenitalplatte von d Peripherie her erklärt [29] S. 474].

Auch beim *Schwein* muß nach *Dürbeck* die Sinusöffnung sehr wohl an ei Rinne erinnern, wenn er schreibt: „Die unleugbar existierende Öffnung könn von manchem als Samenrinne aufgefaßt werden" [7] S. 527]. Daß ihm besonde bei Betrachtung weiblicher Embryonen eine gleiche Vermutung gekommen se muß, geht aus folgendem hervor: „Wer zum ersten Mal diese Eigenschaft mit der stereoskopischen Lupe wahrnimmt, kann in die Gefahr kommen, d

die weibliche Öffnung mit einer Rinne verwechselt; ja, ich vermute sogar, *hke* und manch anderer sei durch den Anblick weiblicher Embryonen zu dem üben an die Samenrinne verführt worden" [7] S. 534]. Schließlich berufen uns noch auf dieses: „Obwohl ich eine gewisse Ähnlichkeit des Orificiums genitale mit dem Aussehen einer Rinne nicht leugne, kann doch kein Zweifel über herrschen, daß beim Weibchen keine eigentliche Rinne vorhanden [7] S. 535].

Wir entnehmen aus dieser Ablehnung der „eigentlichen Rinne" wie aus der zen Darstellung von *Dürbeck*, daß er auf keinen Fall die alte Lehre von der leutung der Samenrinne von neuem aufkommen lassen will. Und darin schlie- wir uns ihm durchaus an und lehnen gleichfalls den großen morphologischen rt dieser Bildung ab, aus deren später verschiedenen Entwicklung die alte hule wichtige anatomische Unterschiede für beide Geschlechter ableitet.

Denn es ist einmal sehr wohl möglich, daß die von uns beobachtete Eröff- ng des Sinus in seiner ganzen Länge auf Artefakte zurückzuführen ist, wäh- d in Wirklichkeit bei allen unverletzten Objekten der Sinus in seinem api- en Teil durch die sehr dünne, recht empfindliche ektodermale Membran geschlossen ist (Abb. 16). Diese Vermutung kommt uns, weil noch bei ver- iedenen anderen Säugern eine gleiche Ektodermschicht beschrieben wird. B. lesen wir bei *Dürbeck*: „Wenn die distale Wand des Analrohrs zerreißt, steht an der caudalen Ecke der Uralplatte das Orificium urogenitale, eine ltförmige Öffnung, mit welcher das enge Rohr des Urogenitalkanals nach ßen mündet. Häufig erhält sich ein Teil der Epithelschicht und überdeckt das ificium zungenartig" [7] S. 521], oder: „Zunächst zeigen Längsschnitte von cm Nstl. (Taf. X, Abb. 9) sehr klar, daß der caudale Teil des Orificium uro- itale frei, der apikale Teil dagegen von einer zarten Epithellamelle der Ural- tte überdeckt ist" [7] S. 528]. Auch *Henneberg* sieht bei der *Ratte* die Sinus- nung an der Facies urethralis zeitweise durch eine dünne Epithelplatte ver- lossen [23] S. 237].

Zum anderen ist bei verschiedenen Säugern die Sinusöffnung von Anfang an ders gestaltet, und es bleibt vor allem der apikal vom Orificium urogenitale legene Teil der Urogenitalplatte noch länger als wirkliche Platte erhalten. diesem Falle wird die Sinusöffnung meist als trichterförmig bezeichnet. beschreibt sie beispielsweise *Böhm* beim weiblichen *Schaf* folgendermaßen: Das Orificium urodaei ist sagittal verhältnismäßig weit, daher mündet der nalis urogenitalis mit schräg trichterförmiger Erweiterung an der Phallus- sis" [1] S. 300]. Ebenso nennt *Dürbeck* das Orificium urogenitale des *Schweins* chterförmig" [7] S. 533]. Es muß dann demnach in diesen Fällen eine rundliche w. längsovale Mündung des Sinus beobachtet sein, wenn der Ausdruck „trichter- rmig" begründet sein soll. Komplizierter ist die Begrenzung der Sinusöffnung ch *Schwarztrauber* bei *Schafen*, bei denen sie auch wieder infolge des Ausein- derweichens der Urogenitalplatte längsoval, aber unregelmäßig gezackt ist) S. 42].

Einige Autoren fanden bei den gleichen Säugern in der Gestalt der Sinus- nung auch Abweichungen in den verschiedenen Geschlechtern betreffs der stalt der Sinusöffnung, wie wir es bei 19tägigen *Kaninchen*embryonen gleich-

falls feststellten (S. 353). *Henneberg* unterscheidet scharf zwischen der klein rundlichen Öffnung bei Männchen und dem weiten länglichen Sinusspalt c Weibchens. Am krassesten sind diese Gegensätze nach *Böhm* bei *Schaf* *Böhm* bestreitet nämlich bei Böcken in vorgerückten Stadien ein Orificiu urogenitale völlig [1) S. 290] und spricht zu dieser Zeit von einer in ihrer ganz Länge soliden Urogenitalplatte, während er hingegen, wie oben schon erwähn bei weiblichen Tieren eine trichterförmige Sinusöffnung feststellt [1) S. 300].

Aus dem Vorhergehenden mag einleuchten, daß auf dem caudalen Höcke abfall sehr wohl bei manchen Säugern eine Rinne, die Geschlechtsrinne der alt Schule, bestehen kann, daß sie hingegen vielleicht auch ebensovielen Säuge fehlt, und daß dieser Bildung deshalb gewiß nicht so allgemeine Bedeutung z kommt, wie sie ihr früher beigelegt worden ist. Möglich ist es immerhin, d wir bei den Säugern, deren Sinus sich rinnenartig in ganzer Ausdehnung d Facies urethralis eröffnet, eine Bildung vor uns haben, die der Samenrin von Schildkröten und Krokodilen oder dem Samenrohr der Monotremen en spricht. Physiologisch bestehen zwischen diesen Organen allerdings insofe Unterschiede, als sie bei den übrigen Säugern eine Harn-Samenrinne darstel während sie bei den Schildkröten und Krokodilen nur zur Leitung des Sperm dient. Ein Übergang zwischen beiden Extremen ist aber vielleicht in de Samenrohr der Monotremen zu sehen, das gleichfalls nur zur Beförderung d Geschlechtsprodukte benutzt wird.

Wir wenden uns vor allem aber gegen die althergebrachte Lehre von d weiteren Entwicklung, d. h. von dem Schluß dieser Genitalrinne durch Verwac sung ihrer seitlichen Ränder. Wir glauben vielmehr, die weitere Ausdehnu des Sinus im Phallus, die fast in allen neueren Arbeiten im Zusammenhang m einer apikalen Verlagerung der Sinusöffnung beschrieben wird, doch für al bisher daraufhin untersuchten Säuger auf eine verhältnismäßig einheitlich Formel bringen zu können, wenigstens für das weibliche Geschlecht. Vergle chend anatomische Betrachtungen dieser Vorgänge werden allerdings erhebli erschwert durch das verschiedene Verhalten der Säuger einmal bezüglich d Gestaltung und Ausdehnung der Sinusöffnung (s. o.) und dann infolge des noc mehr differierenden Verhaltens im Wachstum des Dammes bzw. der Regio per neophallica.

Halten wir uns deshalb zunächst an eine fast sämtlichen daraufhin unte suchten Säugern gemeinsame Erscheinung, nämlich an die nach der Eröffnu des Sinus eintretende Verkürzung der Facies urethralis, die notwendigerwei eine apikale Verlagerung der Sinusöffnung nach sich zieht. Dabei ergeben si je nach der Ausdehnung der Sinusöffnung zwei Möglichkeiten; nämlich:

1. In dem Falle, in dem der Sinus in ganzer Ausdehnung der Facies ur thralis eröffnet ist, muß die apikale Verlagerung der basalen Begrenzung dies Öffnung notwendigerweise zu einer Verkürzung des Sinusspaltes führen. Solch haben wir in unserer zusammenhängenden Darstellung (S. 377 ff.) vom *Kaninch* eingehend dargetan. Eine gleiche Entwicklung hat *Gruber* beim *Meerschwei chen* beobachtet, und wir verweisen in diesem Sinne auf folgenden Satz: „J doch glaube ich zu der Annahme berechtigt zu sein, daß die distale Lame der Urogenitalplatte am caudalen Phalluszapfen durchrissen wurde; so en

nd das Orificium urogenitale. Hierauf wird der anale Rand der neugeschaf-
en Mündung durch Wucherung der Phallusbasis apikalwärts verschoben
l das Orificium selbst verengt worden sein" [21] S. 15].

2. In den Fällen, in denen der Sinus mit einer weniger langen Spalte nahe
Phallusbasis mündet, wird diese Öffnung entsprechend der Verkürzung
Facies urethralis auch apikal wandern, doch kann sie dabei sehr wohl eine
ie die gleiche Ausdehnung ihrer ersten Anlage beibehalten. Es wird dann
die distal liegende Urogenitalplatte sukzessive durch den apikalen Rand
Orificiums gespalten werden. Diese Überlegung führt schließlich zu dem
ichen Ergebnis wie der erste Modus; denn mit dem Augenblick, wo die Sinus-
nung bei den betreffenden Säugern ihre definitive Lage auf dem Apex erhalten
t, wird auch hier die Urogenitalplatte völlig in ihre ursprünglichen beider-
tigen Epithelbekleidungen gespalten sein. Selbstverständlich kann in diesen
achstumsvorgängen die Sinusöffnung selbst mancherlei Modifikationen er-
ren, sei es, daß sie allmählich weiter und länger wird, oder sei es, daß sie zum
hluß, wenn ihr distaler Rand fixiert ist, auch wie im ersten Fall verkürzt
rd.

Einen Vorgang dieser Art entnehmen wir *Hennebergs* Arbeit [23] S. 338]:
ls Folge von dem Vorrücken der hinteren Sinuswand ist auch die Sinusöffnung
iter apikalwärts gerückt." „Dabei bleibt aber die Sinusöffnung, nachdem
auf den Phallus übergegangen ist, stets in der Nähe der Phallusbasis, was
ne Erklärung darin findet, daß sich jetzt die Facies urethralis verkürzt, ihre
sale Grenze der Sinusöffnung also gewissermaßen nachfolgt." Ähnliches muß
i männlichen *Cavia cobaya*-Embryonen eingetreten sein, wenn *Gruber* die Lage-
änderung der Sinusöffnung von 37tägigen Embryonen wie folgt beschreibt:
ie Mündung liegt nicht mehr an der caudalen Fläche, sondern in der Mitte
s Phallusgipfels, dessen caudaler Bezirk vervollständigt wurde" [21] S. 19].

Wir fassen unsere letzten Betrachtungen zusammen: Bei den Säugern er-
net sich der Sinus urogenitalis zunächst an der Basis des caudalen Höckerab-
les. Dabei wird entweder nur der proximale Teil der Urogenitalplatte spalt-
mig zerrissen, und die distale Platte wird erst entsprechend der apikalen Ver-
gerung der Sinusöffnung gespalten; oder das Orificium urogenitale erstreckt
h von Anfang an auf den ganzen caudalen Höckerabfall. Stets bewirkt also
Sinusöffnung, daß die Urogenitalplatte den Charakter einer epithelialen
Platte" einbüßt. Ihr Zellmaterial wird sicherlich in allen Fällen in die Aus-
idung des Orificiums bzw. des im Schaft liegenden Sinus aufgenommen.

4. Schicksal der Urogenitalplatte.

Eigenartige Vorgänge legt *Henneberg* der Rückbildung der Urogenital-
tte bei der männlichen *Ratte* zugrunde, wenn er sie zurückführt auf dicht
agerte, in die Urogenitalplatte eindringende Bindegewebsmassen [23] S. 331],
obachtungen, denen wir uns nach unseren Befunden nicht anschließen können.
i der weiblichen *Ratte* wieder ist die sehr späte Zerstörung der Urogenital-
tte sehr auffällig, die hier erst nach dem dritten Tage des postembryonalen
ens eintritt [23] S. 333]. In beiden Fällen aber bleibt die axiale Partie der
ogenitalplatte in unserem Sinne als Epithel des Sinus urogenitalis bestehen.

Jedenfalls wendet sich *Henneberg* energisch gegen die Auffassung, daß die U genitalplatte etwa gänzlich vernichtet wird. So lesen wir bei ihm [23] S. 3 „Der Auffassung *Fleischmanns* vom Zusammenschrumpfen oder Verkümm der Uralplatte können wir uns nach unseren Erfahrungen weder für den Sä noch für den Menschen anschließen. Im weiblichen Geschlecht erhält sich der *Ratte* der größte Teil der Urogenitalplatte als Urethraepithel, während beim Menschen die Epithelauskleidung des Vestibulums liefert." Auch können *Fleischmann* nur dann beipflichten, wenn er mit dem Verkümmern Zusammenschrumpfen der Uralplatte nur sagen will, daß diese epitheliale dung infolge ihrer Aufspaltung den Charakter einer „Platte" einbüßt. Wir glau zu dieser Auslegung berechtigt zu sein, wenn wir auf eine Beobachtung s Schülers *Dürbeck* am *Schwein* verweisen, der wir entnehmen, daß auch Teile der Urogenitalplatte hernach den Sinus umkleiden: „Entodermale elemente, welche wie die Uralplatte von der Caudalkammer des Urodae herstammen, umfassen hier das grubenförmige Orificium urodaei" [7] S. Auf die Tatsache, daß mit der Ausbildung der Schafthaut und des Praeput die Urogenitalplatte oft vorübergehend beträchtlich erhöht wird, werden weiter unten bei Besprechung dieser Bildungen eingehen (S. 400 ff.).

Welche Momente aber bedingen die apikale Verlagerung der Sinusöffn die Spaltung der Urogenitalplatte und die Verkürzung der Facies urethr Es ist ziemlich gewiß, daß die Initiative von Wachstumsvorgängen im derm des Abdomens und des Bindegewebes in der Schafthaut, im Damm auch im Aftervorsprung ausgeht. Diesen Modus haben wir jedenfalls fü weibliche *Kaninchen* festgestellt (S. 356 ff.). Zweifellos kommt es bei dieser wicklung sehr auf die Lagebeziehungen des Genitalhöckers zur Afteröff also auf die Längenausdehnung des Dammes bzw. der Regio perineoph an. So wird bei Embryonen mit sehr langem Damm der Hauptwert auf die dehnung des Bindegewebes in diesem Gebiet zu legen sein, die zu einer st Verlängerung des Sinus namentlich bei männlichen Individuen führt; so *Fleischmann* und *Henneberg* z. B. bei *Ratten*, *Schweinen* und *Schafen*.

Bleiben dagegen Afteröffnung und Harn- und Geschlechtsöffnung wä der ganzen Entwicklung dicht benachbart, wird die Verkürzung der urethralis und die Lageveränderung der Sinusöffnung sicherlich wie bei *Kan* durch Zusammenwirken mehrerer Faktoren zustande kommen. Dies vor allem für die weiblichen Tiere zu; denn der kurze Damm ist bekan bei den meisten Säugern das charakteristischste äußere Geschlechtsm für das weibliche Geschlecht. Bei anderen Säugern wie auch beim *Kan* kommt es hingegen auch beim Männchen nie zu einer bedeutenden Ausde des Perineums.

Bisher wurde die Verkürzung der Facies urethralis meistens lediglich z geführt auf von der Basis ausgehende Wachstumsvorgänge. Sehr wenig bes drückt sich z. B. *Herzog* in diesem Fall nach *Henneberg* aus: „Das caudale des Urogenitalseptums (= Urogenitalplatte) spaltet sich durch Zweit so daß an der Facies urethralis eine ausgesprochene Rinne besteht. Di ginnt sich von ihrem basalen Ende her zu schließen" [23] S. 359]. Ähnlich auch *Henneberg* den fraglichen Vorgang bei der weiblichen *Ratte:* „W

ch beim Männchen die Vorwärtswanderung des Sinus durch Zerstörung der len Sinuswand bedingt wird, geschieht dieses Vorrücken beim Weibchen zu r Zeit (21. Tag) noch dadurch, daß das von der Regio perineophallica vor- gende Bindegewebe die hintere Sinuswand vorbuchtet und vorwärtsbiegt" s. 336]. Ebenfalls tritt *Gruber* für diesen Modus ein: „Hierauf wird der anale der neugeschaffenen Mündung durch Wucherung der Phallusbasis apikal- s vorgeschoben und das Orificium selbst verengt worden sein" [21) S. 15]. Es mag sein, daß infolge des auffällig kurzen Dammes beim weiblichen *nchen* dem Beschauer das Zusammenwirken verschiedener Faktoren ge- zu aufgedrängt wird, daß bei Säugern, deren Damm länger ist, ähnliche gänge dagegen weniger in die Augen fallen und vielleicht nur schwer zu er- nen sind. Doch scheint nach *Hennebergs* Angaben schon *Andersson* ähnliche gänge wie wir am *Kaninchen* beobachtet zu haben. *Henneberg* entnimmt r Arbeit folgendes: „Auch beim Weibchen schließt sich die Urogenital- e wenigstens teilweise, nicht aber durch wirkliches Zusammenwachsen einmal aufgeschlitzten Höckers, sondern in der Weise, daß das Praeputium der caudalen Seite um die Rinne herumwächst und zusammen mit dieser Röhre bildet, die mit ihrem inneren Teil in dem Höckergewebe, mit ihrem ren in dem Praeputialmantel zu liegen kommt" [23) S. 357]. *Andersson* ver- t unter Praeputium auch zugleich die Schafthaut. Setzen wir also in seiner hreibung für Praeputium den Terminus Schafthaut ein, so erhellt, daß nach em Autor die Sinusöffnung zum mindesten unter Mitwirkung der freien fthautränder apikalwärts verlagert wird. In gleicher Weise bringt *Krasa* Verlagerung der Sinusöffnung mit dem Wachstum der Schafthaut bzw. Praeputiums in Verbindung: „Ein weiterer Beweis dafür, daß die Praeputium- in der beschriebenen Art vorwächst, ist in ihrem innigen Verhältnis zur ung des Urogenitalrohres aus der Urogenitalrinne zu finden" [29) S. 497]. l vorher schreibt er einmal von 26 mm langen Embryonen: „Das Modell t den Ringwulst bedeutend vorgewachsen, so daß nur mehr ein kleiner Teil Höckers freibleibt. Die Öffnung, die das proximale Ende der Kloakenplatte et, ist dadurch wieder weiter von der Höckerbasis abgerückt, die Kloaken- te wird verkürzt" [29) S. 475].

Die *Fleischmann*sche Schule kennt den Terminus Schafthaut gleichfalls t. Aber auch aus einer Darstellung von *Böhm* geht hervor, daß bei weib- en *Schafen* ähnliche Vorgänge walten, wie wir sie an unseren Objekten nwiesen: „Indem der Randwulst hauptsächlich lateral wächst, überragt er Phallusleiste an der rechten und linken Seite. Die Leiste (bei uns der axiale der Urogenitalplatte mit dem Sinus) liegt also nicht frei, sondern kommt ählich in die Tiefe innerhalb der Urogenitalöffnung und verschwindet ießlich in den dicken Epithelschichten, welche die Mündung auskleiden" s. 303]. „Bei den weiblichen Embryonen gewinnt die Phallusbasis eine größere ttale Ausdehnung. Diese Eigenart wird dadurch hervorgerufen, daß am Ende kurzen Dammes der erst undeutliche Rand des Orificium urodaei längs caudalen, stark konkaven Seite des Phallus gleich kräftigen, über die Ober- e vorstehenden Falten aufgezogen wird" [1) S. 310]. Wir deuten auch in diesem le „Randwulst", die „dicke Epithelschicht, in der die Phallusleiste allmählich

in die Tiefe versinkt", und die „über die Oberfläche vorstehenden Falten" Schafthaut bzw. deren caudale Ränder. So finden also auch hier wieder in serem Sinne Wachstumsvorgänge von der Schafthaut aus statt.

Daß endlich auch bei der apikalen Verlagerung des Sinus die Schafthau sammen mit dem Bindegewebe im Perineum beteiligt ist, geht u. E. aus fol dem hervor: „Auf diesem beim Männchen länger und breiter gewordenen G (gemeint ist die Regio perineophallica) macht sich am 19. Tage die Scro bildung in Gestalt zweier flacher Vorwölbungen bemerkbar. Beim männli $19^1/_2$tägigen Embryo bezieht dann das Scrotum die Schafthaut an der F urethralis auch an den Seiten des Phallus in seinen Bereich ein. Ähnliche schieht beim Weibchen, indem hier das Integument der Regio perineopha etwas stärker hervortritt, wodurch die Facies urethralis verkürzt wird" [23] S. Gerade dieser letzte Satz von *Henneberg* bestärkt uns in unserer Auffas von den Vorgängen bei dieser Entwicklung, und wir kommen noch einma dem Schluß, daß die Verlagerung der Sinusöffnung auf die Höckerspitze die Verkürzung der Facies urethralis wahrscheinlich auch bei anderen Säu durch komplizierte Modellierungsvorgänge bewirkt wird, ausgehend zum desten von Schafthaut und Damm, und beim Kaninchen auch vom After sprung.

5. Schafthaut und Praeputium.

Die Bildung der Schafthaut und des Praeputiums vollzieht sich beim *ninchen* in derselben Weise, wie es *Henneberg* von *Ratten*embryonen und *K* vom *Maulwurf* angeben. Nur konnten wir bei unseren Objekten die erste lage der Schafthaut nicht in Gestalt zweier kleiner, rundlicher Vorwölbu beiderseits der Höckerbasis feststellen, wie sie bei 14tägigen *Ratten*-Embry zuerst in die Erscheinuug treten [23] S. 364], und wie es *Krasa* bei 11 mm la *Maulwurfs*-Embryonen feststellt [29] S. 463]. Wir sahen das erste Auftreten Schafthaut am 14. Tage post coitum in Gestalt eines halbkreisförmigen Wulste lockerem Bindegewebe, lateral und umbilikal etwas an dem Schaft emporreich Zwar hielten wir eine jederseitige längliche Falte zwischen Extremitätenstum und Phallus anfangs für die homologe Bildung. Doch erwies sich im Ve ihrer Entwicklung, daß wir darin die Anlage der Genitalwülste vor uns ha

Ein weiterer Unterschied zwischen *Ratten* und *Kaninchen* besteht d daß es bei letzteren infolge des kurzen Dammes nicht zu einer so innigen einanderlagerung der freien Schafthauträuder kommt, weil nämlich bei Umwachsung der caudalen Höckerseite die Bindegewebsmassen der Schaft mit denen des Dammes und Afters konvergieren. So kommt es in diesem ba Bezirk bei unseren Objekten denn auch nicht zu einer Bildung der Zuwachsp Statt dessen erhält das Sinuslumen nur eine Ergänzung, die gebildet wir dem Epithel der Schafthaut, des Aftervorsprunges und damit auch des Dan Im Bereich der Pars libera clitoridis besteht infolge der Annäherung der f Praeputiumränder jedoch auch bei weiblichen *Kaninchen* eine ähnliche Bil in Gestalt des breiten Frenulums (S. 365).

Die Bildung des Praeputiums vollzieht sich nach drei verschiedenen rien. Es stehen sich gegenüber:

1. Die Einwachsungstheorie, nach der die Praeputiallamelle in das Bindegewebe des Phallus nachträglich eingesenkt wird.

2. Die Umwachsungstheorie, die besagt, daß die freie Glans von dem apikalwärts sich ausdehnenden Praeputium umwachsen wird.

3. Einige Autoren vertreten den Modus, daß die Glans durch Kombination beider Vorgänge in den Praeputialsack versenkt wird.

Ad 1. Wir treten nach unseren Befunden mit *Henneberg* und *Krasa* entschieden für die Umwachsungstheorie ein. *Henneberg* hat in seiner Arbeit gerade diesem umstrittenen Kapitel eingehende Kritik eingeräumt, so daß wir seinen Ausführungen nichts Wesentliches hinzufügen können. Es drängt sich uns nur unwillkürlich die Vermutung auf, daß dieser Autor zu seiner Auffassung vor allem durch die Trennung von Schafthaut und Praeputium gekommen ist, und daß sich der Einführung dieser beiden Termini die Umwachsungstheorie sehr viel leuchtender wird als die Einwachsungstheorie.

Krasa faßt diese Vorgänge folgendermaßen zusammen: „Der Ringwulst wächst nun weiter gegen die Höckerspitze vor. Dabei drängt er sich aber nicht wie bisher gleichsam zwischen Mesoderm und Ektoderm des Höckers ein, sondern er erhebt sich in einer Falte, die den Höcker eng umgreift. Dabei vereinigt sich die innere Epithelauskleidung dieser Falte, die das spätere Praeputium herstellt und daher Praeputialfalte genannt wurde, innig mit dem Integument des Höckers, auf diese Weise eine dünne Ektodermlamelle darstellend, die in das Höckermesoderm hineinzuragen scheint, aber nur die Grenze zwischen diesem und dem Gewebe der Praeputialfalte bezeichnet. Wir kennen freilich kein Stadium, bei dem diese innere Epithelverkleidung der Falte getrennt von dem Höckerektoderm zu sehen wäre. *Tourneux* beschreibt den Vorgang sehr anschaulich als ein Emporgleiten des Praeputiums über die Glans.

Beim weiteren Wachstum der Praeputialfalte wird auch die Glandarlamelle immer länger. Ihr freier Rand bleibt an derselben Stelle, nur ihr distaler Beginn wird eben immer weiter gegen die Höckerspitze hin verschoben, bis die Praeputialfalte die Höckerspitze erreicht hat“ [29] S. 495 u. 496].

In dem Verfolg der Entwicklung beim *Kaninchen* haben wir uns der vergleichenden Methode bedient, wie *Henneberg* sie [23] S. 381] empfiehlt. Vergleichende Betrachtungen von Sagittalschnitten der einzelnen Entwicklungsstufen ergeben ganz eindeutig, daß es sich beim *Kaninchen* auch lediglich um eine Umwachsung der Pars libera clitoridis durch das Praeputium handelt.

Ad 2. Für die gegensätzliche Lehre tritt vor allem *Fleischmann* ein und behauptet ganz entschieden, daß die Glandarlamelle sich erst später von dem Gipfel der Glans aus in das Bindegewebe des Schaftes einsenkt und so gewissermaßen die Glans aus dem Glandarium herausschält. Doch hegen seine eigenen Schüler verschiedentlich Zweifel an diesem Modus der Praeputiumbildung und neigen zuweilen der Umwachsungstheorie durchaus nicht fern.

Ähnliche Überlegungen wie uns kommen z. B. seinem Schüler *Dürbeck* bei Betrachtung von Sagittalschnitten durch *Schweine*-Embryonen: „Die Längsschnitte (Taf. X, Abb. 14—17) legen den Gedanken nahe, daß stärkeres Wachstum der Zellen im Phallus, d. h. der Elemente des Nabelwalles, das Schwinden des Phallusgipfels bedingen; denn deren lebhafte Vermehrung fällt ohne weiteres

auf" [7] S. 531]. Auch mit einer Rückbildung der Glans sucht er ihr Verschwind in dem Praeputialsack zu erklären: „In gewissem Sinne könnte auch Reduktion des Phallusgipfels mitwirken" (ebenda). Doch scheint ihm diese Deutung gle darauf wieder weniger wichtig, wenn er fortfährt: „Doch ist die Abnahme sein Volumens wahrscheinlich ein nebensächliches Moment gegenüber der einseitig Wachstumsenergie des Nabelwalles" (ebenda). Wir nehmen bestimmt a daß *Dürbeck* in dem Nabelwall die der Schafthaut entsprechende Bildung b obachtet hat. Wenn unsere Identifizierung des „Nabelwalles" mit der „Scha haut" zutrifft, geht aus dieser Darstellung von *Dürbeck* keinesfalls eine Einse kung der Glandarlamelle hervor, indem er zweimal die Wachstumsenergie d Nabelwalles betont. Mit folgendem bekennt sich *Dürbeck* u. E. eindeutig z Umwachsungstheorie: „Man kann den Gegensatz der ursprünglich daktyloid Form und der später erreichten Gestalt des Phallus vielleicht am besten dur einen Vergleich charakterisieren. Es sieht aus, als wenn von der Basis des sagit gestreckten Phallus eine kapuzenartige Hülle zur größeren Hälfte heraufgezoge der caudal gekehrte Gipfel aber frei gelassen worden sei" [7] S. 537]. U schließlich noch dieser Satz: „Besonders das Klitorium wird immer mehr geg den noch freien Phallusgipfel verschoben" [7] S. 538].

Bei den Untersuchungen an der *Katze* kommt *Dürbeck* auch zu ähnlich Überlegungen, die ihn scheinbar an der reinen Einwachsungstheorie zweife lassen: „Die Glans erscheint gleichsam in das Glandarium versenkt. Leid konnte ich nicht genügend Embryonen aus dieser Periode erbeuten, um das Det dieser Veränderungen genau zu studieren. Dieselben bieten ein neues Proble das eingehender Bearbeitung harrt" [8] S. 555]. „Wenn die Vermutung von d Rückbildung des Phallusgipfels zutrifft, wird man auch besser verstehen, wodur die verschiedene Lage des Orificium urogenitale zuerst an der basalen Ec der Urogenitalplatte und später auf dem Eichelgipfel bedingt wird" (ebend

Diese unbestimmten Angaben und *Hennebergs*, *Krasas* wie unsere eigen Untersuchungen erweisen jedenfalls, daß *Fleischmann* nicht berechtigt is die Einwachsungstheorie für alle Säuger zu verallgemeinern. Wir nehmen sog an, daß auch mancher der Autoren mit *Hennebergs* Methode der vergleichend Betrachtung von Sagittalschnitten durch Embryonen dieser Entwicklung periode und vor allem durch die scharfe Trennung von Schafthaut und Pra putium vielleicht doch zu den gleichen Ergebnissen kommen würde wie w Es steht jedenfalls fest, daß auch bei anderen Säugern eine gleiche Erscheinu beobachtet wurde, die wie die Schafthaut in erster Linie die Gestaltung d Höckers beeinflußt, wie auch, daß diese Mesodermmassen mit denen ein unserem Praeputium homologen Bildung in Zusammenhang stehen.

Hier verweisen wir noch auf *Böhms* Arbeiten am *Schaf*, der allerdings wo am entschiedensten für die Einwachsungstheorie eintritt: „Die im Mesoder vordringende Lamelle (= Glandarlamelle) trennt die Phallusmasse in zwei A schnitte von durchaus ungleicher Größe, . . . die spätere Klitoris und . . . d Klitorium, das die orale und laterale Seite der Klitoris umfaßt und in den Ran wulst des Orificium urodeaei ohne Grenze übergeht" [1] S. 304]. Setzt man f „Klitorium" und „Randwulst" die Termini Praeputium und Schafthaut e kommt man auf dieselben Verhältnisse wie bei *Ratten* und *Kaninchen*.

Zweifellos wird die Umwandlung des „daktyloiden Phallus" des *Schweines* i der *Katze* in den „Rhinoiden Phallus" nach *Dürbeck* gleichfalls durch die dung und Ausdehnung der Schafthaut herbeigeführt, wie es besonders deutlich aus folgendem: „. . . dagegen fällt die mächtige Ausdehnung des Phallus- pers, d. h. des Mesoderms vor der Uralplatte auf, welche die rhinoide Gestalt Phallus hauptsächlich veranlaßt" [8] S. 551, Taf. XI, Abb. 33—37].

Auch *Krasa* kennt diese Termini nicht, er trennt aber doch den distalen i des Mesodermmantels um den Phallus von dem basalen Bezirk: „Die La- lie ist die Glandarlamelle *Fleischmanns*. Was innerhalb von ihr gelegen ist, d zum Penis, bzw. Klitoris, was außerhalb liegt wird zum Praeputium, weshalb Falte, zu der sich der Ringwulst entwickelt hat, als Praeputialfalte bezeichnet d" [29] S. 470].

Übereinstimmend werden von allen Autoren in der Ausdehnung der Glandar- nelle für beide Geschlechter charakteristische Verschiedenheiten festgestellt. im Männchen kommt es überall an der Facies urethralis zu einem Schluß Praeputiumränder, so daß also die Glandarlamelle die Glans ringförmig fafßt. Die Glandarlamelle des Weibchen hingegen ist stets nur hufeisen- mig, und an der caudalen Seite klafft zwischen ihren Rändern zeitlebens e große Lücke, die von breiten Bindegewebsmassen überbrückt wird. So mmt es beim Männchen zu der Bildung eines schmalen, sagittal gestellten enulums, während die Weibchen stets eine viel breitere, dem Frenulum des nnchens homologe Bildung besitzen. Es sind dafür nur häufig andere Termini gewandt, wie z. B. Pons clitoridis von *Fleischmanns* Schülern. Doch stimmen objektiven Befunde in allem mit unseren Beobachtungen überein (S. 364ff.), daß wir uns in diesem Punkt längere Gegenüberstellungen ersparen können.

6. Vestibulum, Urethra und Vagina.

In der Ausbildung der Leitungswege der weiblichen Harn- und Geschlechts- odukte im Phallus stehen sich zwei Möglichkeiten gegenüber:

1. Im Höcker entsteht anal von der Harnröhre eine besondere Vagina durch, daß die vereinigten Müllerschen Gänge entlang dem Sinus urogenitalis an das Ektoderm vordringen. Damit wird der vorherige Sinus urogenitalis iglich zu einem Ausführungsgang für den Harn, zur Urethra. Das Endstück r Müllerschen Gänge stellt nur die Vagina dar, während diesen Säugern ein stibulum fehlt.

Getrennt münden Harnröhre und Scheide nach *Henneberg*, *Krasa* und *uber* bei *Ratte*, *Maulwurf* und *Meerschweinchen*. Allerdings erreicht das End- ick der Müllerschen Gänge bei *Talpa europaea* das Ektoderm erst nach der burt, so daß diese Tiere noch während der ganzen embryonalen Entwicklung en Sinus urogenitalis besitzen.

2. Die andere Entwicklung beruht auf der weit zurückliegenden Kommuni- tion von Sinus urogenitalis und Müllerschen Gängen. Es resultiert das ge- insame Endstück für Harn- und Geschlechtswege, der Scheidenvorhof. Harn- re und Vagina können in diesem Fall sehr kurz sein, wogegen dann das Vesti- um um so länger wird. Doch gibt es zwischen den Extremen sicherlich Über- nge.

In dem *Kaninchen* haben wir das Extrem dieser Gruppe vor uns, bei de die Mündung der Müllerschen Gänge in den Sinus urogenitalis nach den Befund am ausgewachsenen Weibchen (S. 336) zeitlebens sehr weit vor der Scham lieg Auf ein Gleiches läuft beispielsweise die Entwicklung beim *Schwein*, *Sch Katze* und auch beim *menschlichen Weib* hinaus.

Aber trotz dieser später großen anatomischen Gegensätze ist die Entwic lung des Vestibulums bzw. der Urethra und Vagina im Phallus während d letzten Tage des uterinen Lebens bei beiden Gruppen sehr ähnlich, wenn nic sogar gleich. Daher lassen sich für diese Zeit die verschiedenen Termini, wie s die Bezeichnung des späteren definitiven Organs erfordert, schwerlich vermeide

So vollzieht sich einmal die Verlagerung der Sinusöffnung von der Höcke basis auf die Spitze der Glans in beiden Fällen in der gleichen Weise, nämli durch Umwachsung des Sinusspaltes durch die Schafthaut und das Praeputiu Wir verweisen zum Vergleich mit unseren Darstellungen auf die Wiedergal dieses Vorganges nach *Andersson* bei der *Ratte*. Der Sinus selbst dehnt sic durch Auseinanderweichen der Urogenitalplatte in ganzer Länge des Phall aus. So entstammt hier wie dort die Auskleidung des Vestibulums und die d Harnröhre und Vagina dem Entoderm dieser epithelialen Bildung. Daneb wird auch in anderen Arbeiten festgestellt, daß das Ektoderm an der Auskleidu dieser Organe beteiligt ist. Wir greifen nur auf *Hennebergs* Abhandlung zurüc in der er von der *Ratte* schreibt: „Im weiblichen Geschlecht erhält sich bei d *Ratte* der größte Teil der Urogenitalplatte als Urethraepithel, während sie bei Menschen die Epithelauskleidung des Vestibulums liefert" [23] S. 356]. Dort finde wir die Auffassung von *Felix*, der beim Menschen den Schluß der Sinusspal direkt beobachtet: „An den Außenrändern der Sinusöffnung ist ein scharf Unterschied zwischen dem entodermalen Epithel des Sinus und dem ektode malen Epithel der Oberfläche vorhanden" [23] S. 369]. Und weiter führt *Hennebe v. d. Broek* an, wenn er ihm auch nicht beipflichtet, nach dem aber beim *Mensch* der nach der Facies urethralis zu gelegene Teil der Urethra dem Ektoderm en stammt [23] S. 369]. Den Darstellungen *Hennebergs* entnehmen wir, daß die Ur genitalplatte gleichfalls an der Bildung der Vagina beteiligt ist. Er faßt sei Untersuchungen in diesem Sinne folgendermaßen zusammen: „Die Trennu der epithelialen Vagina vom Sinus urogenitalis erfolgt von hinten nach vo zu fortschreitend bis zum Introitus vaginae an der Basis des Phallus, wo sie si auf dieselbe Weise von der Urogenitalplatte trennt. In derselben Richtu erhält der zuerst solide Strang sein Lumen" [23] S. 403]. *Krasa* läßt diese Fra wegen Mangels an Material offen, doch ist er einer gleichen Annahme nicht g rade abgeneigt, wie es aus diesem hervorgeht: „Die Müllerschen Gänge, di ohne in den Sinus zu münden, an seiner dorsalen Seite herunterwachsen, erreich das Ektoderm erst im extrauterinen Leben, wie gelegentlich der Beschreibu des erwachsenen Tieres erwähnt wurde. Ob vielleicht Reste der Kloakenplat an der Bildung der Vagina Anteil haben, konnte nicht festgestellt werde [29] S. 505]. Wenn er fortfährt: „Jedenfalls ist die Stelle, an der die Müllersch Gänge das Ektoderm erreichen, schon frühzeitig durch eine Epithelanhäufu gekennzeichnet", so geht daraus hervor, daß auch bei *Talpa europaea* das Ekt derm in größerem Ausmaß an der Bildung der Vagina beteiligt ist.

Es ergibt sich aus diesen beiden Arbeiten jedenfalls eine große Homologie der Herkunft des Vestibulums beider Gruppen der Säuger, das in beiden n zum größten Teil dem Entoderm der Urogenitalplatte und zum kleineren lem Ektoderm entstammt. Der Unterschied besteht nur in der bei der Gruppe durch Bindegewebsmassen herbeigeführten Trennung der Uro- talplatte, während diese Trennung bei der anderen nicht zustande kommt. rdings müssen wir noch anführen, daß *Gruber* die Abspaltung der Vagina dem Sinus urogenitalis bestreitet. Er führt die Entstehung derselben auf nes Längenwachstum zurück [21) S. 23]. Aber schon *Henneberg* weist darauf daß *Grubers* Schnitte, mit denen er seine Hypothese belegt, von Embryonen tammen, die in der Entwicklung zu weit fortgeschritten sind, um daraus üsse auf vorhergehende Stadien für dieses Verhalten abzuleiten [23) S. 392]. Bei *Kaninchen*-Embryonen beobachteten wir in der letzten Embryonalwoche st den gleichen Modus der Trennung von Sinus und Müllerschen Gängen, *Henneberg* ihn vertritt (S. 384). Nur rückt die Verbindungsstelle beider ane sehr viel langsamer voran, was wohl darauf zurückzuführen ist, daß ihre ndung caudal kaum aus dem Becken heraus verlagert wird. Also haben wir den gleichen Vorgang wie bei *Ratte* und *Maulwurf*, der wahrscheinlich auch emein für die Säuger zutreffen wird.

Wir betonten verschiedentlich, daß der Sinus des weiblichen *Kaninchens* n größten Teil im Mesoderm des Schaftes liegt, daß der kleinere periphere chnitt sich hingegen zeitweilig in das Gebiet der Schafthaut und des Prae- iums erstreckt. Auch für die Lage der Harnröhre der weiblichen *Ratte* gibt neberg Ähnliches an: „Auf Querschnitten liegt er (der Sinus) mit seinem len Teil im dichten Schaftgewebe, im übrigen im lockeren Bindegewebe Schafthaut und in Fällen, in welchen er weit apikal reicht, in der Glans in der Praeputiumwand. Dieses Verhalten des Sinus bleibt beim Weibchen zum dritten oder vierten Tage nach der Geburt bestehen. Erst dann bekommt Sinus eine bindegewebige Umhüllung, wonach wir ihn dann als Harnröhre eichnen" [23) S. 334].

7. Die Schamspalte mit den Labia minora.

Die Sinusöffnung liegt beim *Kaninchen* mit dem Tage nach der Geburt dem Gipfel der Pars libera clitoridis und wird allseits von dem stark vorge- steten Praeputium umfaßt. In unserer zusammenhängenden Darstellung 385) kamen wir zu dem Schluß, daß die Sinusöffnung identisch sei mit der na vulvae des ausgewachsenen Weibchens, und daß wir deshalb in den die s libera clitoridis überragenden Praeputiumrändern beim Weibchen den ien Teil der kleinen Schamlippen, der Labia minora, vor uns haben. In dieser nahme stehen wir nicht allein, wie folgende Feststellungen der *Fleischmann*- en Schüler erweisen: *Dürbeck* schreibt von der *Katze*: „Der freie Rand des toriums umschließt eine kleine rundliche Öffnung, Rima pudendi, welche den Canalis urogenitalis führt und dem Ostium praeputiale des Männchens spricht" [8) S. 560]. Gleiches stellt er am *Schwein* fest: „Der stark aufgewulstete d des Klitoriums ist bis an den hinteren Rand des Orificium urogenitale gedrungen und umschließt eine rundliche, gegen den Schwanz zu schauende

Öffnung, die äußere Geschlechtsöffnung, Rima vulvae s. pudendi, welche d
Ostium praeputiale des Männchens in gewissem Sinne homolog ist. . ." „
rundliche Orificium wird erst nach der Geburt länglich spaltförmig (Rima
dendi) und schaut später nicht mehr aufwärts, sondern rückwärts" [7] S. 5
In diesem Sinne führen wir weiter *Böhms* Beobachtungen am *Schaf* an: „Währ
der letzten Zeit des Embryonallebens bekommt das Ostium urogenitale eine la
spaltförmige Gestalt, die wir als Rima vulvae des erwachsenen Schafes kenn
[1] S. 305]. „Der hintere bzw. obere Teil der Vulva ist entstanden aus dem b
Weibchen allein stark aufgeworfenen Randwulst des Orificiums, während
untere, gegen die Commissura inferior mit dem Tuber clitoridis bis an den Gr
der Klitoris wirkliche, dem Männchen homologe Vorhaut darstellt." [1] S. 3

Diese Ergebnisse seiner Schüler veranlassen *Fleischmann*, seine Betrachtun
über die Entwicklung des weiblichen Phallus mit folgendem Satz zu schließ
„Das Klitorium überwuchert endlich die Klitoris und erhebt sich auch seit
von der Urogenitalfurche, so daß die Metamorphose des weiblichen Pha
einen langgestreckten niedrigen Wurfhügel, Vulva mit der schmalen Schamspa
Rima pudendi, erzeugt" [18] S. 379].

In diesem Punkt weichen allerdings die Säuger mit getrennten Ausführun
gängen für Harn- und Geschlechtsprodukte von denen ab, die ein Vestibul
besitzen. Bei der *Ratte* beispielsweise mündet die Harnröhre auf dem Gi
der Klitoris, während der Introitus vaginae sich an deren Basis eröffnet. D
Praeputium überragt zwar auch die Pars libera clitoridis des ausgewachse
Weibchens beträchtlich, doch liegt der Eingang in die Scheide völlig außerh
dieser Bildung. So ist denn bei diesem Tier das Ostium praeputiale keinesf
mit dem von den kleinen Schamlippen begrenzten Spalt (Rima pudendi) glei
zustellen. Der vordere Abschnitt des Praeputiums stellt nach *Henneberg* phys
logisch vielmehr nur eine Verlängerung der Harnröhre dar [23] S. 281]. Es kom
also hier nur die Ränder des Introitus vaginae als die den Labia minora e
sprechenden Organe in Betracht. *Krasas* Abhandlung ist für diese Frage ka
etwas zu entnehmen. Aus einer schematischen Abbildung der äußeren Genital
des erwachsenen *Maulwurfs* [29] S. 492] ist allerdings ersichtlich, daß das Pr
putium auch hier im Verhältnis zu der kleinen Pars libera sehr stark ausgebil
ist und caudal die Harnröhre weit umfaßt. Möglich wäre es deshalb, daß es s
im Sinne *Fleischmanns* gleichfalls seitlich der weiten Öffnung der Vagina erh
und daß es damit zu den kleinen Schamlippen wird. Doch ist diese Hypoth
sehr gewagt. Eher wird sich ein Vergleich nach *Grubers* Darstellungen mit d
weiblichen *Meerschweinchen* ermöglichen. *Gruber* stellt nämlich das von i
am erwachsenen Tier als Perinealmulde beschriebene Gebilde, in die Vag
und Urethra münden, gleich mit dem Vestibulum [21] S. 23]. In dieser Annah
ergibt sich vergleichend anatomisch, daß der dorsal von dem Praeputium u
lateral von den Genitalwülsten umgebene, längliche Spalt der Rima vulvae und
mit also Praeputium und Genitalwülste zusammen den Labia minora e
sprechen.

Wir fassen diese letzten Betrachtungen zusammen: Infolge ungleich int
siven Wachstums der Müllerschen Gänge bzw. ihrer verschieden weit vor
drungenen Trennung von dem Sinus urogenitalis kommt es, daß einzelne Säu

trennte Ausführungsgänge für Harn- und Geschlechtsprodukte besitzen, ährend bei anderen beide Leitungsbahnen in einem gemeinsamen Endstück, m Vestibulum, an der Oberfläche münden. Entwicklungsgeschichtlich ent-mmen die Organe in beiden Fällen im Bereich des Phallus der Urogenital-tte, und Vestibulum und Vagina erhalten in ihrer Auskleidung daneben eine gänzung durch Ektoderm. Bei Tieren mit einem Vestibulum werden die Ränder s Orificium praeputii zu dem oralen Teil der Labia minora, die in der Sinus-fnung die Rima pudendi umschließen. Münden dagegen Urethra und Vagina trennt, so sind die Praeputiumränder nicht immer als ein Bestandteil der kleinen hamlippen aufzufassen.

8. Die Bildung des Dammes.

Gelegentlich der Betrachtung der Wachstumsvorgänge, die die Trennung r Kloakenplatte in Urogenitalplatte und Analplatte herbeiführen, stellten ir fest, daß wir mit dem Augenblick von einer Anlage des definitiven Dammes rechen, in dem das Septum urorectale das Ektoderm des caudalen Höckerab-lls erreicht (S. 379). Diese Auffassung teilen mit uns *Andersson*, *Krasa*, *Fleisch-ann* u. a. *Krasa* definiert die Anlage des Dammes in unserem Sinne so: „Der amm ist nichts anderes als der Darmsattel, der die Kloakenplatte durchwächst nd das Ektoderm erreicht" [29] S. 493]. Wir brachten in dem gleichen Zusammen-ang ausführlich eine widersprechende Ansicht von *Henneberg*, der das Vordringen es Septums in die Lamina perineophallica bestreitet und der Kloakenplatte diglich eigene Wachstumsenergie gegen die Höckerspitze hin zuschreibt, so daß ur dadurch die Trennung dieses Gebildes und ihr Schwinden im Perineum zw. in der Regio perineophallica bedingt wird. Nach allen Darstellungen bildet ch der Damm zunächst auf dem basalen Viertel der caudalen Höckerseite, nd von vielen Autoren wird wie beim *Kaninchen* anfangs proximal der Anlage es Dammes eine Postanalzone mit der Afteröffnung beobachtet. Bei allen Säu-ern geht der weiteren Entwicklung des Dammes eine Lageveränderung voraus, ndem sich an der caudalen Seite des Höckers das basale Viertel in den nun fol-enden Tagen abflacht und After und Perineum in das Niveau des Abdomens erlegt werden.

In vielen Fällen setzt dann beim männlichen Individuum ein reges Längen-achstum des Dammes ein, das beispielsweise *Henneberg* veranlaßt zu der Unter-heidung zwischen Pars perinealis phalli und Pars fixa phalli [23] S. 292]. *Henne-erg* rechtfertigt diese beiden Termini damit, daß man bei Tieren mit sehr langer ars fixa phalli dieses präanale Stück unmöglich mit dem Begriff Pars perinealis halli vereinigen könne. Beim Weibchen ist aber die Pars fixa von der Pars rinealis nicht zu trennen, weil After und Harn- und Geschlechtsöffnung auch n postembryonalen Leben einander sehr nahe liegen.

Häufig bleibt aber auch der Damm des Männchens sehr kurz, so daß in diesem alle in seiner Längenausdehnung zwischen beiden Geschlechtern geringere nterschiede bestehen. Dieses ist ein sehr auffälliges Moment beim Kaninchen. enn der Damm wird im Laufe der ganzen Entwicklung relativ immer kürzer, nd wir sahen, daß er sich als eng eingeschnürte Mesodermplatte zwischen Höcker nd Aftervorsprung erhebt. Daß ähnliche Wachstumsvorgänge wie beim *Kanin-*

chen auch bei anderen Säugern beobachtet wurden, ist ersichtlich aus folgende Beschreibung *Dürbecks* der Verhältnisse bei der *Katze*, bei der in beiden Geschlechtern große Ähnlichkeiten mit unseren Objekten bezüglich des Dammes bestehen: „Der Damm zieht etwas schräg geneigt vom After gegen den hintere Rand des Orificium urogenitale ... Erst bei Embryonen von 7 cm Nstl. bekommt er einen mehr ebenen Verlauf. An Längsschnitten sieht man deutlich, daß die Abflachung zugleich mit dem Wachstum des ganzen mesodermale Pfeilers zwischen Canalis urogenitalis und Rectum erfolgt (Taf. XII, Abb. 50—52) [[8]) S. 558]. Vor allem geht aus den betreffenden Sagittalschnitten hervor, daß der Damm hier gleichfalls relativ weit vorspringt.

Wir erwähnen noch, daß auf dem Damm oft erhebliche Modellierungsvorgänge beobachtet wurden, wie z. B. die Bildung einer deutlichen Crista s. Sulcus perineophallica oder auch die Anlage der Scrotalwülste auf diesem Gebiet. Vor alledem ist beim *Kaninchen* nichts zu bemerken wegen der geringen Ausdehnung des Perineums, außer daß wir bei einem Stadium (16. Tag) die der Crista s. Sulcus perineophallica entsprechende Bildung auf Querschnitten in einer Ektodermverdünnung angedeutet sahen. Dieses Verhalten ähnelt sehr den Befunden *Krasas*, der die „unscheinbare" Raphe perinei des *Maulwurfs* als ein Rudiment der Kloakenplatte auslegt [[29]) S. 493].

9. Die Genitalwülste.

Die Entwicklung der Genitalwülste ist in der Literatur teilweise sehr eingehend behandelt, während in einigen Arbeiten die Entwicklung dieser Organe nur gestreift oder auch völlig vernachlässigt wurde. So fanden wir in der Abhandlung von *Henneberg* nur vereinzelt Angaben über die Scrotumbildung bei der männlichen *Ratte*, während wir *Krasas* Abhandlung über diese Bildung nichts entnehmen können. Um so eingehender befassen sich *Böhm*, *Gruber* und *Dürbeck* mit ihrer Entwicklung, aus der sich viele Homologien mit unseren Objekten, aber infolge verschiedener Lagebeziehungen von After und Schamspalte bzw. Introitus vaginae zugleich manche Abweichungen ergeben.

Aus allen Arbeiten aber geht hervor, daß die Entwicklung dieser in ihren Anlagen meist gleichen Genitalwülste in beiden Geschlechtern zu den Scrotalwülsten bzw. zu den Labialwülsten, um uns der Termini der *Fleischmann*schen Schule zu bedienen, bald beträchtlich auseinanderweicht. Uns interessiert hier nur der Werdegang der Genitalwülste des weiblichen Tieres.

Es sei daran erinnert, daß wir an der Vulva des ausgewachsenen *Kaninchen* einen halbkreisförmigen Wulst beschrieben, der den Schamhügel umbilical und lateral halbkreisförmig umfaßt. Im Verfolg der Entwicklung der paarig angelegten Genitalwülste des weiblichen *Kaninchens* ergibt sich, daß diese halbkreisförmige, später fettreiche Wulst resultiert aus der Verwachsung beider Genitalwülste an der umbilicalen Höckerbasis. Deshalb erblicken wir in diesem Gebilde das den männlichen Scrotalwülsten homologe Organ, die beim menschlichen Weibe zu den großen Schamlippen, den Labia majora, werden.

Ähnliches entnehmen wir *Dürbecks* Beschreibung der definitiven äußeren Geschlechtsorgane des weiblichen *Schweines*: „Unmittelbar vor dem Wurfhügel fallen häufig zwei ziemlich große, mit Fett gefüllte Wülste auf, welche nach

er Form und Entwicklung den Hodensäcken der männlichen Schweine bzw. großen Schamlippen des Menschen entsprechen. Doch sind sie nicht immer ch stark ausgebildet" [7] S. 520]. Hier sind die beiden Genitalwülste infolge rer Entfernung zwischen Schamspalte und Afteröffnung nur umbilical zur Verwachsung gelangt. Noch mehr divergieren nach seiner Darstellung ebens die Labialwülste umbilical des Phallus der *Katze*: „. . . es ist unzweifelt daß der mediane langgezogene Hügel der weibliche Scham- und Wurfhügel und die ihn rechts und links flankierenden, kammartigen Vorsprünge den bialwülsten bzw. den Scrotalhälften der Männchen entsprechen." . . . „Die bialwülste stehen, durch eine tiefe Rinne abgegrenzt, seitlich vom Wurfhügel, t hinter ihm; sie krümmen sich sichelförmig, so daß sie caudal gegen den rfhügel konvergieren" [8] S. 546].

Böhm äußert sich zu diesen Organen bei *Wiederkäuern* folgendermaßen: er Phallus entrückt beim Weibchen dem Bezirk zwischen den Labialwülsten audaler Richtung . . . Somit ergibt sich ganz von selbst, daß die traditionelle re, nach welcher die Genitalwülste als Schamlippen die Rima pudendi umen, für Wiederkäuer falsch ist. Die sogenannten Schamlippen des *Schafes*, *ides* und der *Ziege* und das Scrotum dieser Tiere sind ganz verschiedene morphoetische Begriffe" [1] S. 312]. Daß auch wir den Labialwülsten diese Bedeutung ht beimessen, ist aus unserer Definition der freien Ränder des Ostium praeiale ersichtlich, die wir den die Rima vulvae umsäumenden kleinen Schamen des Menschen gleichstellen. Diese Auffassung schließt aber nicht aus, daß beim weiblichen Tier lateral von der Vulva gelegenen Genitalwülste im nzip den Labia majora entsprechen, wenn sie auch nicht, wie es beim Menen zutrifft, den Eingang in den Scheidenvorhof allseits eng umfassen. Das t auch *Böhm* an anderer Stelle zu: „Indem der Phallus die früh embryonale chbarschaft zum Afterdeckel bzw. After bewahrt, entstehen Lageverschiedenten gegen die Genitalwülste, die den Scrotalhöckern homologen, lateralen rsprünge der Phallusgegend (Taf. VIII, Abb. 9), welche ich weiterhin Labiallste nennen werde, weil sie sich beim Menschen zu den großen Schamlippen wickeln" [1] S. 281]. *Böhm* führt dann weiter aus, daß diese Wülste beim ibchen bald umbilical vom Phallus verlagert sind. Also besteht auch hier e große Übereinstimmung mit unseren Befunden. Allerdings verstreichen se Wülste beim *Schaf* noch während des embryonalen Lebens völlig.

Bei diesen Säugern wird die erste Anlage der Genitalwülste wie beim Kanin-n schon in verhältnismäßig jungen Stadien bald nach dem Auftreten des nitalhöckers festgestellt. *Böhm* findet sie zuerst bei Embryonen von 1,7 cm tl. angelegt und sieht sie schon bei 2,0 cm langen Objekten sehr deutlich gegrenzt: „Sein (des Höckers) steiler gewordener, seitlicher Abfall ist schon Embryonen von 2,0 cm gegen die lateral anliegenden Genitalwülste gut gesetzt (Abb. 2) . . . An der Basis des lateral-oralen Abfalles der deutlich vorgewölbten Genitalwülste . . . liegen die Mammaranlagen" [1] S. 371]. Hier meinen sie sich entgegen unseren Befunden ziemlich schnell zu entwickeln; n schon von 3 cm langen Objekten schreibt *Böhm*: „Bei Embryonen bis zu n ragen sie und der Phallus als scharf getrennte Vorsprünge von ungleicher öße über die Bauchfläche vor" [1] S. 276].

Verhältnismäßig spät sieht *Dürbeck* die Genitalwülste bei *Schwein* und *Ka* angelegt. Seine Angaben bezüglich der Intensität ihres Wachstums decken si aber völlig mit unseren Angaben. Sie stellen bei *Schweinen* bald lange, flac Wülste dar, die vom Schwanzansatz bis an den umbilicalen Höckerabfall reich und seitlich gegen die Extremitäten weniger scharf abgegrenzt sind als geg den Phallus [7] S. 525]. Die Genitalwülste erreichen hier während des embryonal Lebens nie eine nennenswerte Höhe, auch ihre Grenzen sind später wenig scha so daß man, wie *Dürbeck* schreibt, „Mühe hat, sie gegen die Nachbarschaft a zustecken" [7] S. 526]. Von der *Katze* lesen wir noch bei ihm: „Die Genit wülste sind bei 1,9 cm Nstl. länglich-flache breite Erhebungen zwischen Urallip und Extremitäten, gegen beide durch eine Kerbe getrennt. Ihr caudales En liegt seitlich vom After, umbilical verstreichen sie an der Basis des seitlich Abfalles der Afterlippe. Sie verlaufen nicht parallel zueinander, sondern div gieren deutlich in caudaler Richtung" [8] S. 548]. Vor allem bezüglich d Ausdehnung stimmt auch dieser letzte Befund mit unserem eigenen übere (S. 389). Sie bleiben hier gleichfalls relativ klein: „Die Labialwülste haft unscheinbar an seinen (des Phallus) Flanken. Obwohl ihnen die Tendenz na Vergrößerung offensichtlich innewohnt, können sie sich unmöglich nach d Medianen und hinter den Phallus entwickeln, weil der Damm sie nicht durch en sprechendes Wachstum unterstützt, vielmehr After und Orificium urogenita dicht aneinander grenzen. Daher bleiben die Labialhöcker zum Unterschie von den Scrotalhöckern kleine symmetrische Vorsprünge an den Seiten d Phallus, gleich zierlichen Halbmonden, die kaum über den caudalen Abf vorspringen" [8] S 557]. Diese Erklärung des geringen Wachstums der Genit wülste leuchtet uns durchaus ein.

Schließlich entnehmen wir noch *Grubers* Arbeit bezüglich der Anlage d Genitalwülste einige Sätze: „Die Afterlippe eines Embryos von 22 d 12 h besit noch die einfache Gestalt der ersten Anlage (Taf. I, Abb. 5), nur am rechte und linken Abfall zeigt sich eine leichte Konvexwölbung, welche dicht hinter de Nabel beginnt und bis an den Schwanz zieht. Ohne Kenntnis der späteren Stadi würde man den ziemlich flachen Längswülsten keine Bedeutung zumessen, zum sie weder gegen die Extremitäten noch gegen die Seitenflächen der Afterlip eine markierte Abgrenzung besitzen. Doch lehren die späteren Ereignisse, da damit die Anlagen der Genitalwülste gegeben sind" [21] S 10]. Die nächste En wicklung gleicht genau der bei *Kaninchen*, und die Ausdehnung der Wüls wird in den nächsten Stadien ebenfalls vom oralen Lippenabfall bis zum Schwa angegeben (26. Tag). Allerdings ist ihre Lage bei *Meerschweinchen* durchaus ve schieden von der unserer Objekte, wie ihre definitive Lage ja schon bei B sprechung des Introitus vaginae dieser Tiere eingehend behandelt wurde (S. 406 „Die Hauptmasse der Genitalwülste, die ich mit *Böhm* Labialwülste nennen wi nimmt wie beim Männchen die Dammgegend ein; ihr Vorderende erstrec sich zu beiden Seiten des Phallus als niedrige Erhebung, die durch eine Rinne se scharf gegen den Phallus abgesetzt ist . . . Die Labialwülste liegen weit au einander und umwallen die Dammstrecke." [21] S. 11]. Sie liegen hier also zum grö ten Teil im Bereich des Dammes, umgreifen jedoch auch noch lateral den Phallu „Gegen den rückgebildeten Schwanzhöcker bzw. gegen den After konvergiere

„Labialwülste, und die Mulde verschmälert sich. Oral dagegen divergieren Wülste, ja sie ziehen sogar noch seitlich vom Phallus“ [21) S. 22].

Allgemein ist also die Entwicklung der Genitalwülste der weiblichen Säuger die: Frühzeitig macht sich lateral des Phallus jederseits eine Vorwölbung merkbar, die sich anfangs gegen die Umgebung ziemlich scharf absetzt. Beim Weibchen ist meistens nur eine geringe Entwicklung dieser Organe beobachtet; bei manchen Säugern verstreichen diese Wülste sogar noch während des uterinen Lebens. Je nach Entfernung zwischen Orificium urogenitale und After ergibt sich im Laufe der Entwicklung eine verschiedene Lage der Wülste. Immer aber umgreifen sie noch die Höckerbasis; während sie bei Tieren mit sehr kurzem Damm sich mehr umbilical ausdehnen, flankieren sie im anderen Falle in erster Linie den Damm caudal vom Höcker. Bei ausgewachsenen Weibchen erblickt man in dieser Bildung das Homologon zu den Labia majora des menschlichen Weibes.

Über die Entwicklung der Schwellkörper, der Muskulatur und der Nerven der äußeren Genitalien finden sich in allen angeführten Arbeiten nur wenige kurze Angaben. Da sich diese Beschreibungen in jeder Beziehung mit unseren Befunden über die Entwicklung der betreffenden Bildung des *Kaninchens* decken, erübrigt sich in diesen Punkten eine vergleichende Betrachtung mit anderen Säugern.

IV. Ergebnisse der Arbeit.

1. Beim Kaninchen münden die Müllerschen Gänge sehr weit vor der Schamfalte in den Sinus urogenitalis. Das Kaninchen gehört deshalb zu den Säugern mit einem sehr langen Vestibulum.

2. Der Durchbruch des Sinus urogenitalis des weiblichen Kaninchens erfolgt in einer langen Spalte an der Basis des Genitalhöckers, während das Sinuslumen frontal häufig noch durch eine dünne Membran verschlossen ist. Oft wurde auch eine Eröffnung des Sinus in der ganzen Länge der Facies urethralis beobachtet. In keinem Fall aber kommt es zu einer Verschmelzung der freien Ränder des Harnsinusspaltes. Es wirken bei der Verlagerung der basalen Begrenzung des Sinusspaltes Wachstumsvorgänge in der Schafthaut, in der caudalen Begrenzung des Afters und im Perineum mit.

3. Das Praeputium umwächst die Pars libera clitoridis von ihrer Basis her. In der Facies urethralis kommt es zu der Bildung einer dem männlichen Frenulum homologen, bindegewebigen Verbindung zwischen den freien Praeputiumrändern.

4. Der orale Teil der Labia minora, der die Rima pudendi umschließenden freien Ränder, wird vom Praeputium geliefert.

5. Die als Homologa der Labia majora des Menschen anzunehmenden Genitalwülste sind beim weiblichen Kaninchen sehr stark ausgebildet und umfassen die Klitoris umbilical und lateral halbkreisförmig in Gestalt eines reich behaarten Wulstes mit Fetteinlagerungen.

6. Die Kürze des Dammes, die beim Männchen in der Penisentwicklung Abweichungen von den bekannten Typen der Säuger (z. B. Homo, Huftiere, Mus rattus und ähnliche) bewirkt, bewirkt auch Besonderheiten der Entwicklung beim Weibchen, besonders eine große Ähnlichkeit in der Entwicklung der äußeren Genitalien beider Geschlechter.

Abkürzungen zu den Textabbildungen.

Aft. = After.
An. Rhr. = Analrohr.
Art. = Arterie.
Barth. Dr. = Bartholinsche Drüsen.
Beck. kn. = Beckenknochen bzw. deren Anlage.
Cav. = Kavernen.
Clo. = Kloake.
Clom. = Kloakenmembran.
Clohk. = Kloakenhöcker.
Clopl. = Kloakenplatte.
Coel. = Cölom.
Coll. gl. = Collum glandis.
Corp. caver. = Corpus cavernosum.
Corp. fibr. = Corpus fibrosum.
Crur. clit. = Schenkel der Klitoris.
Ect. = Ektoderm.
Ent. = Entoderm.
Extr. = Extremitäten bzw. Extremitätenstummel.
Gen. per. hk. = Genitoperinealhöcker.
Gl. lam. = Glandarlamelle.
G. W. = Genitalwulst.
Lab. pud. = Labia pudendi.
Lam. perinph. = Lamina perineophallica.
Medr. = Medianrinne.
Membr. = Reste der Membran, die den Sinus apikal verschließt.
M. constr. cu. = M. constrictor cunni.
M. isch. cav. = M. ischiocavernosus.
M. sphinct. an. = M. sphincter ani.
Nab. sch. = Nabelschnur.
Ni. = Nische zwischen After und Phall
Orif. praep. = Orificium praeputii.
P. l. = Pars libera clitoridis.
Perin. = Perineum.
Praep. = Praeputium.
Rect. = Rectum.
Reg. perinph. = Regio perineophallica.
Schfth. = Schafthaut.
Schw. = Schwanz.
Schw. Bruchfl. = Schwanzbruchfläche.
Schw. d. = Schwanzdarm.
Schw. nsch. = Schwanznische.
Scrot. hom. = dem Scrotum homologe H dung.
Sept. clit. = bindegewebiges Septum in d Klitoris.
Sept. ur. = Septum urorectale.
Sin. öffn. = Sinusöffnung.
Sin. ur. = Sinus urogenitalis.
Ur. fch. = Urogenitalfurche.
Urpl. = Urogenitalplatte.
Vu. = Vulva.
W. G. = Wolffsche Gänge.
Zuwpl. = Zuwachsplatte.

Literaturverzeichnis.

[1]) *Böhm, Joseph*, Die äußeren Genitalien des Schafes. Morphol. Jahrb. **34**, 248—32 1905. — [2]) *Böhm, Joseph*, Normale und anormale Bildung der äußeren Geschlechtsorgan Arch. f. wiss. u. prakt. Tierheilk. 1906, Sonderdruck. — [3]) *Böhm, Joseph*, Sexualentwicklun Berlin. tierärztl. Wochenschr. 1906, Sonderdruck. — [4]) *Bonnet, R.*, Lehrbuch der En wicklungsgeschichte. Berlin 1907. — [5]) *Dimpfl, Hans*, Die Teilung der Kloake bei Cav cobaya. Morphol. Jahrb. **35**, 17—64. 1906. — [6]) *Disse, W.*, Untersuchungen über die Umb dung der Kloake und die Entstehung des Kloakenhöckers bei Talpa europaea. Anat. Heft 1. Abt. **27**, 481. 1905. — [7]) *Dürbeck, W.*, Die äußeren Genitalien des Schweines. Morpho Jahrb. **36**, 517—543. 1907. — [8]) *Dürbeck, W.*, Die äußeren Genitalien der Hauskatze. Ebend S. 544—565. — [9]) *Dürbeck, W.*, Tabellarische Übersicht der Genitalentwicklung bei Säug tieren. Ebenda S. 566—569. — [10]) *Egli, Theodor*, Zur Entwicklung des Urogenitalsyster beim Kaninchen. Med. Diss. Basel 1875—1879. — [11]) *Ellenberger*, Vergleichende mikr skopische Anatomie der Haustiere. Berlin 1911. — [12]) *Ellenberger* und *Baum*, Vergleichen Anatomie der Haustiere. Berlin 1921. — [13]) *Ellenberger* und *Günther*, Grundriß der ve gleichenden Histologie. Berlin 1908. — [14]) *Fleischmann, A.*, Stilcharaktere am Urodaeu und Phallus. Morphol. Jahrb. **35**, 570—601. 1907. — [15]) *Fleischmann, A.*, Stilistik des Ur daeums. Ebenda **32**, 97—103. 1904. — [16]) *Fleischmann, A.*, Morphologische Studien üb Kloake und Phallus. Ebenda S. 58—96. — [17]) *Fleischmann, A.*, Die Stilistik des Urodaeu und Phallus bei den Amnioten. Ebenda **30**, 653—675. 1902. — [18]) *Fleischmann, A.*, D allgemeine Resultat meiner Phallusstudien. Sitzungsber. d. physiol. med. Soz. Erlang **36**, 358—389. 1906. — [19]) *Gerhardt, Ulrich*, Der gegenwärtige Stand der Kenntnisse v Kopulationsorganen der Wirbeltiere, insbesondere der Amnioten. Ergebn. u. Fortschr. Zool. **1**, H. 2, S. 307—402. — [20]) *Gerhardt, Ulrich*, Das Kaninchen. Leipzig 1909. — [21]) *Grub*

rl, Bau und Entwicklung der äußeren Genitalien bei Cavia cobaya. Morphol. Jahrb. **36**, -26. 1907. — [22]) *Henneberg, B.*, Beitrag zur Entwicklung der äußeren Genitalien beim ıger. 1. Teil. Anat. Hefte **50**, 423—497. 1914. — [23]) *Henneberg, B.*, Beitrag zur Entwick- g der äußeren Genitalien beim Säuger. 2. Teil. Anat. Hefte **55**, 228—414. 1918. — [24]) *Hert-* , *Oskar*, Lehrbuch der Entwicklungsgeschichte. Jena 1902. — [25]) *Keibel*, Über die Harn- se und die Allantois des Meerschweinchens usw. Anat. Anz. **8**, 545. 1893. — [26]) *Keibel*, r Entwicklung des menschlichen Urogenitalapparates. Arch. f. Anat. u. Physiol., Anat. t. 1896, S. 55. — [27]) *Koch, Franz*, Vergleichende anatomische und histologische Unter- ıungen über den Bau der Vulva und Klitoris der Haustiere. Med. Diss. Bern 1909. — *Kölliker, Albert*, Entwicklungsgeschichte des Menschen und der höheren Tiere. Leipzig 79. — [29]) *Krasa, Franz*, Die Entwicklungsgeschichte des Urogenitalsystems beim Maul- ırf (Talpa europaea). Anat. Hefte **55**, 445—509. 1918. — [30]) *Krause, W.*, Anatomie des ıninchens. Leipzig 1884. — [31]) *Schmaltz*, Die weiblichen Geschlechtsorgane, in Ellenberger, rgleichende mikroskopische Anatomie der Haustiere. Berlin 1921. — [32]) *Schwarztrauber, J.*, ıs Analrohr des Schafes. Morphol. Jahrb. **35**, 65—74. 1906. — [33]) *Schwarztrauber, J.*, loake und Phallus des Schafes und Schweines. Ebenda **32**, 23—57. 1904. — [34]) *Strahl, K.*, ır Bildung der Kloake des Kaninchenembryos. Arch. f. Anat. u. Entwicklungsgesch. 86, S. 156—168. — [35]) *Zietschmann*, Entwicklungsgeschichte der Haustiere. Berlin 1924.

Lebenslauf.

Zu Neuenkirchen im Lüneburgischen am 25. Mai 1903 geboren als Soh des Hofbesitzers Friedrich Baden und seiner Frau Martha, geb. Seekamp wurde mir der elementare Unterricht auf der Volksschule meines Heimatdorfes zuteil. Gleichzeitig wurde ich im Einzelunterricht so weit vorbereitet daß ich zu Ostern 1915 in die Untertertia der höheren Privatschule zu Soltau (Hann.) aufgenommen werden konnte. Zwei Jahre später kam ich auf das Gymnasium Georgianum zu Lingen a. d. Ems und vertauschte auch diese Anstalt in der Obersekunda noch einmal gegen das Johanneum zu Lüneburg. Dort bestand ich im Frühjahr 1921 meine Reifeprüfung. Nun schlossen sich zwei Jahre landwirtschaftliche Praxis an in dem Betriebe des Hofbesitzers Herrn Georg Meyer zu Seedorf bei Bevensen (Kr. Ülzen). Im S.-S. 23 wurde ich erstmalig bei der mathem.-naturw. Fakultät zu Göttingen als stud. agr. immatrikuliert. Nach bestandenem Vorexamen verbrachte ich das S.-S. 25 in Kiel und wurde schließlich im Winter 25/26 zum dritten mal in Halle (Saale) bei der naturw. Fakultät immatrikuliert. Dort war ich ein Jahr mit der vorliegenden Arbeit beschäftigt und bestand daselbst am 15. Dezember 1926 vor einer hohen natu w. Fakultät mein Examen rigorosum.

Halle, im März 1927.

Werner Baden.